мочи здоровых женщин [4, 17] и мужчин [13]. Данная позиция подтверждается исследованиями 16S рДНК микробиоты мочи здоровых людей с обнаружением различных групп аэробных и неклостридиальных анаэробных бактерий [13, 15].

Рутинное бактериологическое исследование мочи, регламентированное приказом № 535 от 22.04.1985 г., к сожалению, не позволяет обнаружить многочисленную группу неклостридиальных анаэробных бактерий, а также коагулазоотрицательных стафилококков, энтерококков, дрожжеподобных грибов рода Candida, т. к. для них необходимы селективные питательные среды, специальные условия культивирования (для НАБ) и особенности идентификации.

Таким образом, у пациенток с компенсированной и декомпенсированной формами СД в моче регистрируют аэробно-анаэробную микст-инфекцию с доминированием НАБ. Данное обстоятельство необходимо учитывать при назначении стартовой антибактериальной терапии.

ЛИТЕРАТУРА

1. *Бондаренко В. М., Рябиченко Е. В.* Роль дисфункции кишечного барьера в поддержании хронического воспалительного процесса различной локализации // Журн. микробиол. – 2010. – № 1. – С. 92–100.

2. *Бондаренко В. М.* Роль условно–патогенных бактерий при хронических воспалительных процессах различной локализации. – Тверь: «Триада», 2011. – 88 с.

3. *Гриценко В. А., Иванов Ю. Б.* Роль персистентных свойств микроорганизмов в патогенезе эндогенных инфекций // Журн. микробиол. – 2009. – № 4. – С. 66–71.

4. *Коган М. И., Набока Ю. Л., Гудима И. А.* Микробный спектр мочи молодых здоровых женщин // Журн. «Урология». – 2010. – № 5. – С. 7–10.

5. *Коган М. И., Набока Ю. Л., Гудима И. А. с соавт.* Новый взгляд на этиологическую структуру острого обструктивного пиелонефрита // Журн. СПНиО. – 2012. – № 4.– Электронный журнал.

6. *Коган М. И., Пасечник Д. Г., Набока Ю. Л.* Могут ли неклостридиально–анаэробные бактерии вызывать острый пиелонефрит? (экспериментальная модель) // Журн. «Урология». – 2012. – № 2. – С. 8–13.

7. *Меньшиков В. В.* Методики клинических лабораторных исследований: Справочное пособие. – М.: Лабора, 2009. – Т. 3. – 880 с.

8. *Скворцова В. В., Тумаренко А. В., Скворцова Е. М.* Проблемы хронической мочевой инфекции при сахарном диабете // Медицинский алфавит. Больница. – 2009. – № 1. – С. 38–42.

9. *Хопельман А., Гирлингс С.* Инфекции мочевыводящих путей при сахарном диабете // Клиническая микробиология и антимикробная терапия. – 2000. – Т. 2. № 2. – С. 40–45.

10. *Balzan S., Quadros C. A., Cleva R. B. et al.* Bacterial translocation: Overview of mechanism and clinical impact // J. gastroenterol. hepatol. – 2007. – V. 22 (4). – P. 464–471.

11. Europen association of urology. Gudelines on urological infection. – 2012.

12. *Greenwood D., Barer M., Slack R. et al.* Medical vicrobiology. – 2012. – 778 p.

13. *Fouts D. E., Pieper R., Szpakowski S.* Integrated next-generation sequencing of 16S rDNA and metaproteomics differentiate the healthy urine microbiome from asymptomatic bacteriuria in neuropathic bladder associated with spinal cord injury // J. transl. med. – 2012. – № 10. – P. 174–183.

14. *Nauseeb W. M.* How human neutrophilis hill and degrade microbs: an integratea view // J. immunol. – 2007. – № 5. – P. 88–92.

15. *Siddiqui H., Nederbragt A. J., Lagesen K. et al.* Assessing diversity of the female urine microbiota by high throughput sequencing of 16S rDNA amplicons // BMC microbiol. – 2011. – № 11. – P. 244–248.

16. *Relman D. A.* New technologies, human – microbe interactions, and the search for previously unrecognized pathogens // J. infect. dis. – 2002. – № 186 (2). – P. 254–258.

17. *Wolfe A. J. W., Evelyn T., Noriko S. et al.* Evidence of uncultivated bacteria in the adult female bladder // J. clin. microbiol. – 2012. – № 50 (4). – P. 1376–1383.

Поступила 18.10.2013

Л. Г. ИЗМАЙЛОВА[1], А. Г. ПРИХОДЬКО[1], В. Я. ЗОБЕНКО[3], А. А. МАЛАХОВ[2]

ГИЛЮСНАЯ ХОЛАНГИОКАРЦИНОМА: ВОЗМОЖНОСТИ УЛЬТРАЗВУКОВОЙ ДИАГНОСТИКИ В ОЦЕНКЕ ИЗМЕНЕНИЙ СТЕНОК ПРОКСИМАЛЬНЫХ ЖЕЛЧНЫХ ПРОТОКОВ

[1]Отделение рентгенохирургических и ультразвуковых методов диагностики и лечения государственного бюджетного учреждения здравоохранения «Краевая клиническая больница № 2» (ГБУЗ ККБ № 2), Россия, 350012, г. Краснодар, ул. Красных партизан, 6, корп. 2; тел. 222-79-11. E-mail: stac@kkb2–kuban.ru;
[2]кафедра лучевой диагностики и лучевой терапии ГБОУ ВПО КубГМУ МЗ РФ;
[3]кафедра общественного здоровья, здравоохранения и истории медицины ГБОУ ВПО КубГМУ МЗ РФ, Россия, 350063, г. Краснодар, ул. Седина, 4; тел. 222-00-05. E-mail: izmailova23@mail.ru

УДК 616.36-006

Проведен анализ результатов клинико-инструментального обследования 99 пациентов с опухолевым и доброкачественным поражением проксимальных желчных протоков с синдромом механической желтухи и 30 пациентов контрольной группы без патологии желчевыводящей системы. Изучены возможности метода УЗИ в выявлении опухолевого поражения желчных протоков при гилюсной холангиокарциноме и в дифференциальной диагностике с опухолевыми поражениями печени и желчного пузыря и доброкачественными заболеваниями этой локализации. Выделен эхо-признак изменения стенок желчных протоков и проведен анализ частоты его встречаемости в группах сравнения и контрольной группе. Сделан вывод о необходимости включения в алгоритм обследования детального изучения стенок и просвета общего печеночного, правого и левого долевых протоков, так как этот прием помогает улучшить выявление гилюсной холангиокарциномы. Этот ультразвуковой

симптом может быть использован для проведения дифференциальной диагностики с другими поражениями ворот печени и определения типа роста опухоли.

Ключевые слова: гилюсная холангиокарцинома, ультразвуковая диагностика.

L. G. IZMAILOVA[1], A. G. PRIHODKO[1], V. Y. ZOBENKO[3], A. A. MALAKHOV[2]

HILAR CHOLANGIOCARCINOMA: THE POTENTIALITIES OF ULTRASONIC DIAGNOSIS IN ASSESSING THE DEGREE OF PATHOLOGICAL ALTERATION OF BILE DUCT WALL

[1]Roentgenosurgery and ultrasound diagnosis and treatment department
State budget healthcare institution Territory clinic № 2;
Russia, 350012, Krasnodar, 6 Krasnykh partisan str., build. 2;
tel. 222-79-11. E-mail: stac@kkb2-kuban.ru
[2]radio diagnosis and radio therapy chair Kuban state medical university;
[3]public health, health care and history of medicine chair Kuban state medical university,
Russia, 350063, Krasnodar, Sedin str., 4; tel. 222-00-05. E-mail: izmailova23@mail.ru

The analysis of the results of clinical-instrumental tests on 99 patients suffering from tumors or benign damages of proximal bile ducts complicated by obstructive jaundice compared to the control including patients without any cholagogic pathology has been carried out. The potentialities of ultrasonic diagnosis in detecting tumor affection of bile ducts at hilar cholangiocarcinoma as well as in differential diagnosing of tumor affection and benign damages of the liver and gallbladder have been studied. The echo-sign of pathological alteration of bile duct wall has been proposed. The frequency of the echo-sign in the clinical group compared to the control has been analyzed. We have come to the conclusion that detailed examination of bile duct walls and the lumen of common, left and right hepatic ducts should be included into diagnostic examination of a patient due to the fact that the proposed method can contribute to the revealing of hilar cholangiocarcinoma. This ultrasound symptom can be exploited in differential diagnosing of different portal fissure damages and in revealing of the type of tumor growth.

Key words: hilar cholangiocarcinoma, ultrasonic diagnosis.

Введение

Несмотря на применение различных диагностических методов, выявление холангиокарциномы остается трудной задачей. Диагностика гилюсной холангиокарциномы (болезни Клатскина) чаще всего становится возможной при наличии клинической картины механической желтухи. Диагноз опухоли этой локализации, как правило, устанавливается лишь при поступлении пациента в специализированные клиники.

Причинами диагностических ошибок при проведении ультразвукового исследования (УЗИ) и компьютерной томографии (КТ) являются трудности визуализации опухоли, обусловленные небольшим объемом опухоли, инфильтративным перипротоковым ее распространением и совпадением плотности опухоли по своим УЗ- и КТ-характеристикам с тканями глиссонова футляра [5].

Данные о визуализации опухоли при ультразвуковом исследовании разноречивы. Так, одни авторы считают, что выявление опухоли возможно в 37–45% наблюдений [1, 10]. Другие авторы утверждают, что визуализация узлового опухолевого поражения стенки протока была возможна в 87–96% случаев этой патологии [8, 12].

Возросшие диагностические возможности ультразвуковой аппаратуры и широкое распространение метода в амбулаторных медицинских учреждениях не решили проблему своевременной диагностики холангиокарциномы. По нашим данным, нахождение пациентов на амбулаторном этапе диагностики и лечения составило около трех месяцев с момента появления синдрома холестаза. До поступления в нашу клинику лишь у 13% процентов больных при ультразвуковом исследовании были выявлены высокий блок желчеотведения и опухолевое поражение ворот печени.

Дифференциальная диагностика поражений проксимальных желчных протоков сложна, так как различные воспалительные и опухолевые поражения желчных протоков разного генеза имеют сходные с гилюсной холангиокарциномой ультразвуковые признаки. По данным литературы [7], у пациентов, подвергнутых оперативному лечению в связи с подозрением на наличие холангиокарциномы, в 24% случаев были доброкачественные поражения желчных протоков.

Анализ данных литературы о применении других лучевых методов диагностики (КТ, МРТ, прямой холангиографии) показал, что детальная оценка стенок протоков, перипротоковых тканей и ворот печени улучшает показатели визуализации опухоли [1, 2, 3, 4, 6, 11].

Целью данной работы явилась оценка возможностей ультразвукового метода в выявлении изменений стенок протоков при гилюсной холангиокарциноме и в проведении дифференциальной диагностики с другими заболеваниями, поражающими проксимальные желчные протоки.

Материалы и методы

Обследовано 99 пациентов с опухолевым и доброкачественным поражением проксимальных желчных протоков, в их числе 43 мужчины и 56 женщин в возрасте от 36 до 85 лет и 30 пациентов контрольной группы без патологии печени и желчевыводящей системы. Все пациенты поступили в клинику с проявлениями механической желтухи, которая, по анамнестическим данным, отмечалась в период от 1 дня до 15 месяцев до госпитализации. Распределение по группам пациентов при обработке данных ультразвуковых исследований проводили по окончательному диагнозу. Первую группу составили пациенты с гилюсной холангиокарциномой (n=38), вторую – с первичными опухолями печени

и желчного пузыря с поражением проксимальных желчных протоков (n=31) и третью – больные с доброкачественными заболеваниями проксимальных желчных протоков: первичный склерозирующий холангит (ПСХ), рубцовые стриктуры протоков, холедохолитиаз, синдром Миризи и холангит (n=30).

Ультразвуковое исследование выполняли на диагностическом приборе «Aloka 3500» с конвексными датчиками частотой 3,5–5 МГц для трансабдоминальных исследований и 5–7,5 МГц для интраоперационных исследований.

Всем больным при поступлении проводили ультразвуковое исследование в В-режиме. Все исследования выполняли до дренирующих операций, так как наличие расширенных желчных протоков помогало уточнять локализацию опухоли.

Состояние стенок и просвета желчных протоков ультразвуковым методом оценивали во всех четырех группах пациентов, при обработке результатов исследований проводили сравнительный анализ выявленных признаков патологии и нормальной эхографической картины. Для проведения анализа качественных признаков использовали критерий χ^2 (программа «Статистика-8»). Для уточнения диагноза 50 больным проведена рентгеновская компьютерная томография (КТ). В дифференциальной диагностике холангиокарциномы использовали также динамическую гепатобилиасцинтиграфию с 99м Тс-бромезидой и методы прямой холангиографии – чрескожную чреспеченочную холангиографию (ЧЧХГ) и эндоскопическую ретроградную холангиографию (ЭРХГ).

Результаты

Наличие признака изменения стенок в группах 1, 2 и 3 определяли при УЗИ, при этом стенки протоков не дифференцировали при инфильтративных формах поражения и дифференцировали при узловых поражениях и отсутствии поражения. Оценивали поражение общего печеночного, правого и левого долевых протоков. Данные об отсутствии дифференцировки стенок протоков по результатам проведенных исследований представлены в таблице.

Из данных таблицы следует, что во всех группах у больных с патологией желчных протоков были определены достоверные отличия исследуемых признаков от данных обследования пациентов контрольной группы по отсутствию дифференцировки стенок желчных протоков, кроме долевых протоков в третьей группе (доброкачественные заболевания проксимальных желчных протоков). Кроме того, частота встречаемости признака отсутствия дифференцировки стенок общего печеночного протока у пациентов с первичными опухолевыми изменениями печени и желчного пузыря (группа 2) достоверно отличалась от результатов, полученных при ультразвуковом обследовании больных в группах 1 и 3.

Отсутствие дифференцировки стенок желчных протоков из-за наличия перипротоковых изменений является вариантом перипротоково-инфильтративного типа роста опухоли у пациентов 1-й группы с гилюсной холангиокарциномой. У пациентов 2-й группы отсутствие дифференцировки стенок протоков было обусловлено опухолевыми инфильтративными изменениями паренхимы печени, вовлекающими стенки проксимальных желчных протоков. В 3-й группе пациентов этот признак выявлен у трех пациентов с синдромом Миризи, у двух – с холедохолитиазом и у одного – с рубцовыми изменениями общего печеночного протока.

При наличии дифференцировки стенок протоков мы оценивали в каждой группе долю пациентов с выявлением утолщения и отсутствием изменений стенок протоков. Эти данные представлены на рисунках 1, 2, 3.

Из представленных на диаграммах данных следует, что доля пациентов с наличием признака утолщения стенок общего печеночного, правого и левого долевых желчных протоков в первой группе достоверно отличается от контрольной группы и всех групп сравнения

Распределение пациентов с отсутствием дифференцировки стенок протоков по данным УЗИ в сравниваемых группах

Группа 1 (n=38)		Группа 2 (n=31)		Группа 3 (n=30)		Контроль (n=30)		Достоверность различия между группами
Абс.	Относ.	Абс.	Относ.	Абс.	Относ.	Абс.	Относ.	
Стенки общего печеночного протока								
7	18,4%*	24	77,4%***	6	20,0%**	0	0,0%	P_{12}<0,001 P_{13}=0,86941 P_{23}<0,001
Стенки правого долевого протока								
12	31,6%***	12	38,7%***	1	3,3%	0	0,0%	P_{12}=0,536171 P_{13}=0,003271 P_{23}<0,001
Стенки левого долевого протока								
14	36,8%***	12	38,7%***	1	3,3%	0	0,0%	P_{12}=0,873479 P_{13}<0,001 P_{23}<0,001

Примечание: * – достоверность отличия с контрольной группой p<0,05, ** – достоверность отличия с контрольной группой p<0,01, *** – достоверность отличия с контрольной группой p<0,001, P_{12} – достоверность отличия между группой 1 и группой 2, P_{13} – достоверность отличия между группой 1 и группой 3, P_{23} – достоверность отличия между группой 2 и группой 3.

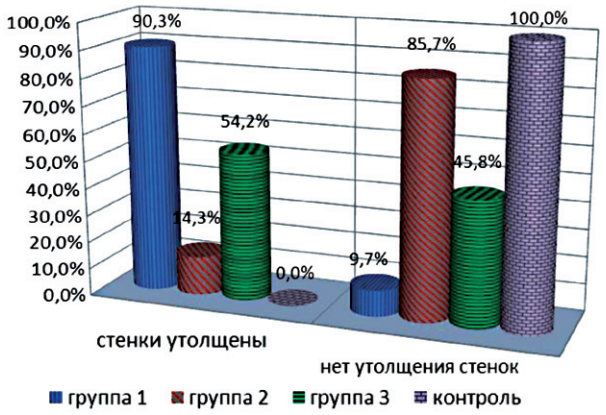

Рис. 1. Распределение пациентов в группах сравнения с выявленным при УЗИ утолщением стенок общего печеночного протока и отсутствием изменений в них (в %)

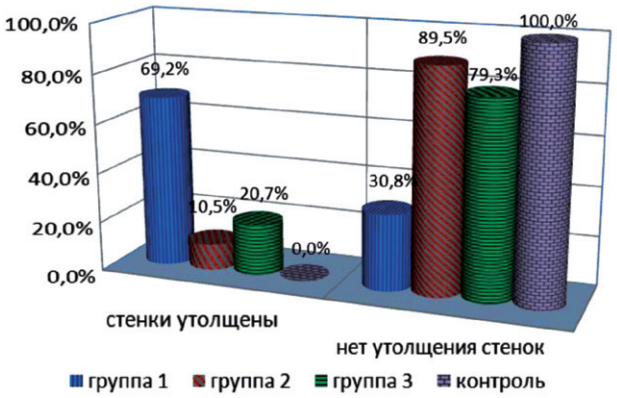

Рис. 2. Распределение пациентов в группах сравнения с выявленным при УЗИ утолщением стенок правого долевого протока и отсутствием изменений в них (в %)

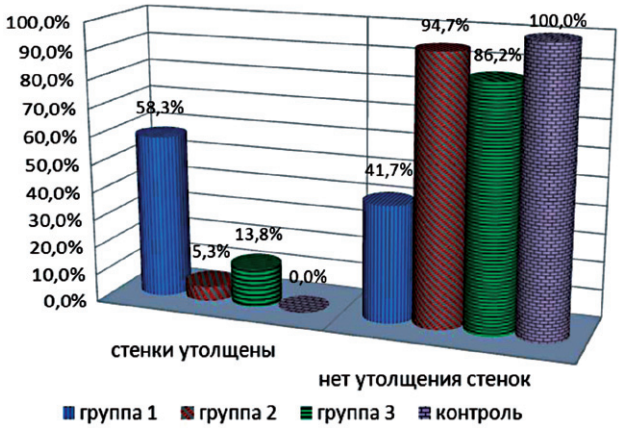

Рис. 3. Распределение пациентов в группах сравнения с выявленным при УЗИ утолщением стенок левого долевого протока и отсутствием изменений в них (в %)

(группа 2 и 3). Сравнение показателей проводили по χ^2-тесту ($p<0,001$).

Утолщение стенок протоков у пациентов с гилюсной холангиокарциномой обнаружили при узловой форме роста опухоли у 28 из 38 пациентов, что составило 74% от всех пациентов первой группы. Отсутствие утолщения стенок протоков у пациентов первой группы мы выявили у двух пациентов с папиллярным типом роста опухоли.

У пациентов 3-й группы с доброкачественными заболеваниями желчных протоков преобладали утолщения стенок общего печеночного протока, которые были выявлены у 13 из 30 пациентов с холедохолитиазом, синдромом Миризи и первичным склерозирующим холангитом.

Протяженность изменений стенок протоков при инфильтративно-узловом типе роста гилюсной холангиокарциномы составила от 15 до 50 мм, однако оценка истинного распространения опухоли при ультразвуковом исследовании затруднена из-за инфильтративного ее роста и отсутствия четких контуров перипротоковых тканей (рис. 4).

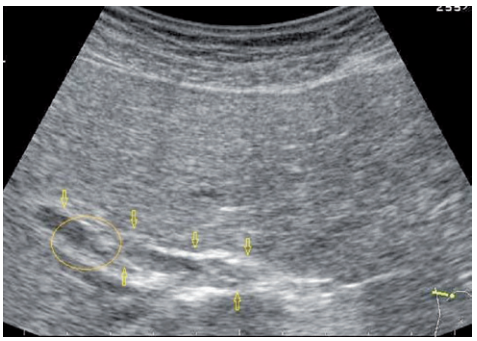

Рис. 4. Эхограмма правого долевого протока и правых сегментарных желчных протоков пациента с гилюсной холангиокарциномой, В-режим. Определяется утолщение стенок протоков с отсутствием визуализации просвета в области поражения (показано стрелками). Асимметричное сужение просвета внутрипеченочного желчного протока в области стриктуры (область выделена овалом)

У пациентов третьей группы протяженность изменений стенки протоков до 30 мм определили в 8 из 13 наблюдений. Эту группу составили пациенты с холедохолитиазом и синдромом Миризи. У 5 из 13 пациентов с ПСХ и рубцовыми изменениями было выявлено равномерное утолщение стенок протоков, которое носило более распространенный характер, протяженностью более 3 см, с вовлечением общего печеночного, общего желчного и долевых протоков, а в одном случае пузырного протока и стенок желчного пузыря (рис. 5).

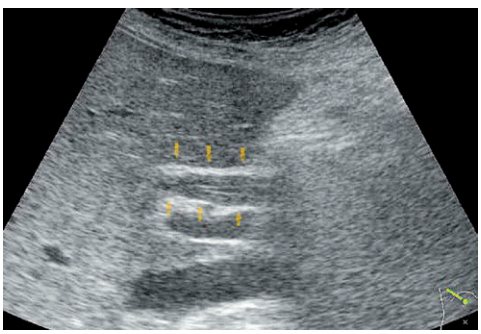

Рис. 5. Эхограмма общего печеночного протока пациента с первичным склерозирующим холангитом, В-режим. Определяются равномерное утолщение стенок протока и симметричное сужение его просвета (отмечено стрелками)

Плотность ткани опухоли у пациентов 1-й группы определяли изоэхогенной у 23 пациентов (60,5%), гиперэхогенной – у 5 (13,2%) и гипоэхогенной – у

8 (21,1%). У 2 пациентов (5,2%) эхогенность опухоли определяли как смешанную (изоэхогенную и повышенной эхогенности).

Обсуждение

Анализ данных литературы показал, что при применении других лучевых методов диагностики (КТ, МРТ, ЧЧХГ) оценка стенок и просвета протоков является ведущей в определении опухолевой стриктуры желчных протоков [1, 2, 3, 4, 6, 9, 11]. Включение оценки стенки желчных протоков в алгоритм ультразвукового исследования пациентов с гилюсной холангиокарциномой является одним из факторов, позволяющих по результатам наших исследований улучшить показатель чувствительности метода в выявлении узловых опухолевых поражений до 74%, что согласуется с данными других авторов [8]. Сравнение визуализации стенок неизмененных и измененных желчных протоков помогает в выявлении изоэхогенных опухолевых изменений стенки.

По нашим данным, отсутствие УЗ-дифференцировки стенок желчных протоков из-за наличия перипротоковых тканей без четких контуров было отнесено к инфильтративному типу роста опухоли, что подтверждалось результатами морфологического исследования у оперированных пациентов. Это согласуется с данными литературы [8] о том, что именно данные признаки позволяют выявлять инфильтративные перипротоковые опухолевые ткани. По мнению других авторов, возможности ультразвукового метода в выявлении инфильтративных форм холангиокарциномы в большей степени зависят от класса УЗ-аппарата и опыта специалиста [13].

Результаты наших исследований показывают, что метод ультразвуковой диагностики может быть применен для выявления инфильтративно-узловых и узловых типов роста гилюсной холангиокарциномы. Достоверное отличие 1-й группы пациентов от групп 2 и 3 по признаку утолщения стенок желчных протоков указывает на возможность дифференциальной диагностики гилюсной холангиокарциномы от других поражений проксимальных желчных протоков. Выявление этого признака улучшает результаты визуализации «незаметной опухоли», каковой является гилюсная холангиокарцинома.

Выявление узловых изменений стенок общего печеночного протока при гилюсной холангиокарциноме и доброкачественных заболеваниях проксимальных желчных протоков требует более тщательного изучения характера утолщения стенок и сужения просвета протоков. Проведение дифференциальной диагностики этих заболеваний возможно с применением других методов лучевой диагностики и морфологической верификации.

ЛИТЕРАТУРА

1. *Вишневский В. А., Тарасюк Т. И., Икрамов Р. З.* Радикальные операции при раке проксимальных желчных протоков // Анналы хирургической гепатологии. – 2005. – Т. 10. № 3. – С. 35–42.
2. *Кулезнева Ю. В., Израилов Р. Е., Уракова Н. А.* Дифференциальная диагностика механической желтухи различного генеза в условиях стационара скорой помощи // Медицинская визуализация. – 2008. – № 3. – С. 40–49.
3. *Коков Л. С., Черная Н. Р., Кулезнева Ю. В.* Лучевая диагностика и малоинвазивное лечение механической желтухи: Руководство. – М.: Радиология-пресс, 2010. – 288 с.
4. *Назыров Ф. Г., Икрамов А. И., Акбаров М. М.* Диагностика и тактика хирургического лечения больных опухолями проксимальных отделов внепеченочных желчных протоков // Хирургия. – 2010. – № 6. – С. 36–39.
5. *Панов В. О., Сергеева О. Н., Кукушкин А. В., Долгушин Б. И.* МРТ в диагностике поражения печени и желчных протоков при опухоли Клатскина. Внесосудистые интервенционные радиологические вмешательства. Материалы III научно-практической конференции по интервенционной радиологии в онкологии: Тезисы докладов. – М., 2010. – 140 с.
6. *Choi J. Y., Kim M. J., Lee J. M.* Hilar cholangiocarcinoma: role of preoperaitive imaging with sonography, MDCT, MRI, and direct cholangiography // AJR. – 2008. – № 191. – P. 1448–1457.
7. *Clayton R. A., Clarke D. L., Currie E. J.* Incidence of benign pathology in patients undergoing hepatic resection for suspected malignancy // Surgeon. – 2003. – № 1. – P. 32–38.
8. *Hann L. E., Greatrex K. V., Bach A. M.* Cholangiocarcinoma at the hepatic hilus: sonographic findings // Am. j. roentgenol. – 1997. – № 168. – P. 985–989.
9. *Lee H. Y., Kim S. H., Lee J. M.* Preoperative assessment of resectability of hepatic hilar cholangiocarcinoma: combined CT and cholangiography with revised criteria // Radioligy. – 2006. – № 239. – P. 113–121.
10. *Neumaier C. E., Bertolotto M., Martinoli C., Loria F.* Silvestri staging of hilar cholangiocarcinoma with ultrasound // Journal of clinical ultrasound. – 1995. – V. 23. № 3. – P. 173–178.
11. *Park M.-S., Kim T. K., Kim K. W.* Differentiation of extrahepatic bile duct cholangiocarcinoma from bening stricture: findings at MRCP versus ERCP // Radiology. – 2004. – V. 233. № 10. – P. 234–240.
12. *Robledo R., Muro A., Prieto M. L.* Extrahepatic bile duct carcinoma: US characteristics and accuracy in demonstration of tumors // Radiology. – 1996. – V. 198. № 3. – P. 869–873.
13. *Slattery J. M., Sahani D. V.* What is the Current State of the Art Imaging for detection and staging of cholangiocarcinoma? // The oncologist. – 2006. – № 11. – P. 913–922.

Поступила 07.11.2013

С. З. КАДЖАЕВА, У. С. БЕСЛЕКОЕВ, Э. А. ПЕРИСАЕВА, А. С. АСАТРЯН

МЕТОД ПРОФИЛАКТИКИ ОСТРОГО ПОСЛЕОПЕРАЦИОННОГО ПАНКРЕАТИТА

Кафедра общей хирургии с курсом лучевой диагностики и лучевой терапии
ГБОУ ВПО СОГМА Минздравсоцразвития России,
РСО – Алания, 362027, г. Владикавказ, ул. Титова, 11; тел. (8672) 28-08-71. E-mail: Skadzhaeva@mail.ru

Отмечена актуальность вопроса профилактики острого послеоперационного панкреатита (ОПП). Проанализированы результаты профилактики ОПП у 159 пациентов с применением ингибитора экзокринной секреции поджелудочной железы

УДК 616-089; 617.5