https://doi.org/10.25207/1608-6228-2021-28-2-73-89

CC BY 4.0

© Коллектив авторов, 2021

# КЛИНИЧЕСКИЕ МАСКИ ИКСОДОВОГО КЛЕЩЕВОГО БОРРЕЛИОЗА И СЛОЖНОСТИ ДИАГНОСТИКИ: СИСТЕМАТИЧЕСКИЙ ОБЗОР

**Л. П. Блажняя, М. Г. Авдеева*, Д. Ю. Мошкова**

*Федеральное государственное бюджетное образовательное учреждение высшего образования «Кубанский государственный медицинский университет» Министерства здравоохранения Российской Федерации, ул. им. Митрофана Седина, д. 4, г. Краснодар, 350063, Россия*

## АННОТАЦИЯ

**Введение.** Иксодовый клещевой боррелиоз (ИКБ) — заболевание с широким спектром клинических проявлений, представляет серьезную проблему для большинства территорий субъектов Российской Федерации. В последнее время наблюдается появление новых очагов и распространение ИКБ в южные регионы страны.

**Цель** обзора — привлечение внимания врачей к многообразным клиническим проявлениям иксодового клещевого боррелиоза для повышения качества диагностики и своевременности назначения терапии. Предмет: клиническая картина ранних и поздних проявлений ИКБ при локализованном и диссеминированном полисистемном поражении.

**Методы.** Поиск статей в базах данных MEDLINE, PubMed, а также через отечественные электронные ресурсы (Cyberleninka, eLibrary и др.) за период 2014–2020 гг. по тегам tick-borne borreliosis (клещевой боррелиоз), Lyme disease (болезнь Лайма), Lyme arthritis (Лайм-артриты), neuroborreliosis (нейроборрелиоз). В обзор включены также отдельные значимые публикации за период 2007–2013 гг. Критерием приемлемости исследования считалось подтверждение диагноза боррелиоза специфическими методами исследования (иммуноферментный анализ, иммуноблот, ПЦР).

**Результаты.** ИКБ — распространенная инфекция, представляющая междисциплинарную проблему. Заболевание может протекать как в латентной, так и в манифестной форме с разнообразными клиническими проявлениями: от кольцевидной эритемы до поражения сердца, периферической и центральной нервной системы, развития артритов. Полисистемность поражений, возникающих часто через продолжительный период после присасывания клеща, вынуждает больного обращаться к разным специалистам, что без учета эпиданамнеза приводит к ошибкам в диагностике заболевания, позднему назначению этиотропной терапии и способствует хронизации. У части больных после перенесенного острого процесса могут остаться необратимые неврологические изменения, связанные со снижением памяти, когнитивных способностей, артрозами, склеротическими изменениями кожи, снижающими качество жизни.

**Заключение.** ИКБ может протекать под маской терапевтической, неврологической, дерматологической патологии, заболеваний органа зрения, что требует от специалистов внимания к эпидемиологическому анамнезу и знаний методов специфической диагностики данного заболевания. Необходимо дальнейшее изучение патогенеза и клинических проявлений хронического течения ИКБ и его резидуальных проявлений.

**Ключевые слова**: иксодовый клещевой боррелиоз, клиника, лабораторная диагностика

**Конфликт интересов**: авторы заявляют об отсутствии конфликта интересов.

**Для цитирования:** Блажняя Л.П., Авдеева М.Г., Мошкова Д.Ю. Клинические маски иксодового клещевого боррелиоза и сложности диагностики: систематический обзор.

*Кубанский научный медицинский вестник.* 2021; 28(2): 73–89. https://doi.org/10.25207/1608-6228-2021-28-2-73-89

*Поступила 15.12.2020*
*Принята после доработки 24.01.2021*
*Опубликована 27.04.2021*

# CLINICAL MIMICS AND DIAGNOSTIC CHALLENGES IN TICK-BORNE BORRELIOSIS: A SYSTEMATIC REVIEW

**Lyudmila P. Blazhnyaya, Marina G. Avdeeva*, Dar'ya Yu. Moshkova**

*Kuban State Medical University,*
*Mitrofana Sedina str., 4, Krasnodar, 350063, Russia*

## ABSTRACT

**Background.** Ixodes tick-borne borreliosis (TBB) is a clinically multifaceted disease posing a serious threat in most territories of the Russian Federation. New TBB outbreaks emerge and spread to the country's south.

**Objectives.** The review highlights the TBB clinical diversity to physicians in order to improve the diagnosis quality and opportune aid. It focuses on the early and late clinical presentation of localised and disseminated polysystemic TBB.

**Methods.** Sources were mined in the MEDLINE, PubMed and national electronic databases (Cyberleninka, eLibrary, etc.) with keywords "tick-borne borreliosis" [клещевой боррелиоз], "Lyme disease" [болезнь Лайма], "Lyme arthritis" [Лайм-артриты], neuroborreliosis [нейроборрелиоз] for the period of 2014–2020. Selected impactive publications within 2007–2013 were also included. Research was considered eligible if borreliosis was diagnosed using specific techniques like immune-enzyme assays, immunoblotting or PCR.

**Results.** TBB is a common and cross-disciplinary situation. The disease may progress occult or manifest in a variety of forms, from annular erythema to cardiac, peripheral and central nervous system involvement or arthritis. The polysystemic nature of lesions, often long-term of the tick bite, forces multiple specialist visits ending with misdiagnoses, late aetiotropic therapy and transition into a chronic phase through ignorance of the patient's epidemiological record. Some patients may have the acute phase followed by irreversible neurological damage associated with memory loss, cognitive decline, arthrosis and sclerotic skin change reducing the quality of life.

**Conclusion.** TBB can be mimicked by therapeutic, neurological, skin and ophthalmic illnesses, which warrants the physician's attention to the epidemiological record and knowledge of specific diagnostic techniques. Further research is necessary into the pathogenesis and clinical presentation of chronic TBB and its residual manifestations.

**Keywords:** ixodes tick-borne borreliosis, clinical presentation, laboratory diagnosis

**Conflict of interest:** the authors declare no conflict of interest.

**For citation:** Blazhnyaya L. P., Avdeeva M. G., Moshkova D. Yu. Clinical mimics and diagnostic challenges in tick-borne borreliosis: a systematic review. *Kubanskii Nauchnyi Meditsinskii Vestnik*. 2021; 28(2): 73–89. (In Russ., English abstract). https://doi.org/10.25207/1608-6228-2021-28-2-73-89

*Submitted 15.12.2020*
*Revised 24.01.2021*
*Published 27.04.2021*

## ВВЕДЕНИЕ

Клещевые инфекции широко распространены как в мире, так и в России [1–3]. Клещи могут служить резервуаром для большого числа возбудителей. Инфекции, передаваемые ими, многочисленны и разнообразны: это клещевой боррелиоз (ИКБ), клещевой вирусный энцефалит (КВЭ), крымская геморрагическая лихорадка, клещевой сыпной тиф Северной Азии, марсельская лихорадка, гранулоцитарный анаплазмоз человека, моноцитарный эрлихиоз человека, а также бабезиоз. Наиболее часто клещи инфицированы боррелиями и вирусом клещевого энцефалита [4]. Среди клещевых инфекций в России иксодовый клещевой боррелиоз (ИКБ), впервые выявленный в 1985 году в Северо-Западном регионе, сейчас является самым распространенным природно-очаговым заболеванием. Заболеваемость ИКБ в 2–3 раза превышает уровень заболеваемости клещевым вирусным энцефалитом [5]. ИКБ представляет серьезную проблему для большинства территорий субъектов Российской Федерации. В связи с повсеместным увеличением численности и активности клещей, связанным с изменением климата, ландшафта, миграцией животных и птиц, а также активным отдыхом людей, наблюдается расширение ареала возбудителей ИКБ в РФ, происходит появление новых очагов и расширение границ старых, распространение ИКБ в южные регионы [6, 7].

**Цель обзора** — привлечение внимания врачей к многообразным клиническим проявлениям иксодового клещевого боррелиоза для повышения качества диагностики и своевременности назначения терапии. Предмет: клиническая картина ранних и поздних проявлений ИКБ при локализованном и диссеминированном полисистемном поражении.

## МЕТОДЫ

В представленном обзоре публикаций анализируются результаты наблюдения специалистов различного профиля, приводящих описание типичных и редких клинических проявлений иксодового клещевого боррелиоза. Проведен поиск статей в базах данных MEDLINE, PubMed, а также через отечественные электронные ресурсы (Cyberleninka, eLibrary и др.) по тегам tick-borne borreliosis (клещевой боррелиоз), Lyme disease (болезнь Лайма), Lyme arthritis (Лайм-артриты), neuroborreliosis (нейроборрелиоз). В обзор включены оригинальные исследования, описания клинических случаев, аналитические обзоры за период 2014–2020 гг. на русском и английском языках, а также отдельные значимые публикации за период 2007–2013 гг. Критерием приемлемости исследования считалось подтверждение диагноза боррелиоза специфическими методами исследования (ИФА, иммуноблот, ПЦР).

Этапы поиска по базам данных показаны в таблице и на рисунке.

Обзор проведен по материалам 13 обзоров, 40 полнотекстовых статей и 12 аннотаций. Контакт с авторами исследований не осуществлялся. Всего в списке литературы представлено 65 источников.

## РЕЗУЛЬТАТЫ

Иксодовый клещевой боррелиоз (ИКБ), как многие заболевания с широким спектром клинических проявлений, не сразу был выделен в самостоятельную нозологию и имеет длительную историю изучения. Более 100 лет назад в качестве отдельных синдромов описаны его наиболее яркие клинические проявления: эритема Афзелиуса, поражение нервной системы — синдром Баннварта. Однако как отдельное заболевание, вероятно инфекционной природы, он впервые описан в 1975 году в США врачами-ревматологами в связи с возникшей необычной вспышкой «ювенильного ревматоидного артрита». Случаи заболевания были зарегистрированы в штате Коннектикут в небольшом городке Лайм среди взрослых, подвергшихся нападению клещей. Артритам часто сопутствовала мигрирующая кольцевидная эритема. Но только после обнаружения в 1982 году возбудителя *Borrelia burgdorferi sensu lato* ИКБ выделен в отдельную нозологическую форму. В последнее время доказано, что последствия ИКБ могут привести к длительному снижению качества жизни реконвалесцентов [8].

***Таблица.*** *Этапы отбора литературных источников*
***Table.*** *Literature selection stages*

| База данных | Результаты начального поиска по ключевым словам | Число статей, отобранных по анализу заголовков и исключению дубликатов | Число статей, отобранных по анализу аннотаций | Число статей после окончательного отбора по содержанию |
|---|---|---|---|---|
| MEDLINE, PubMed | 538 | 170 | 87 | 51 |
| Cyberleninka | 505 | 51 | 11 | 5 |
| eLibrary | 632 | 84 | 16 | 9 |

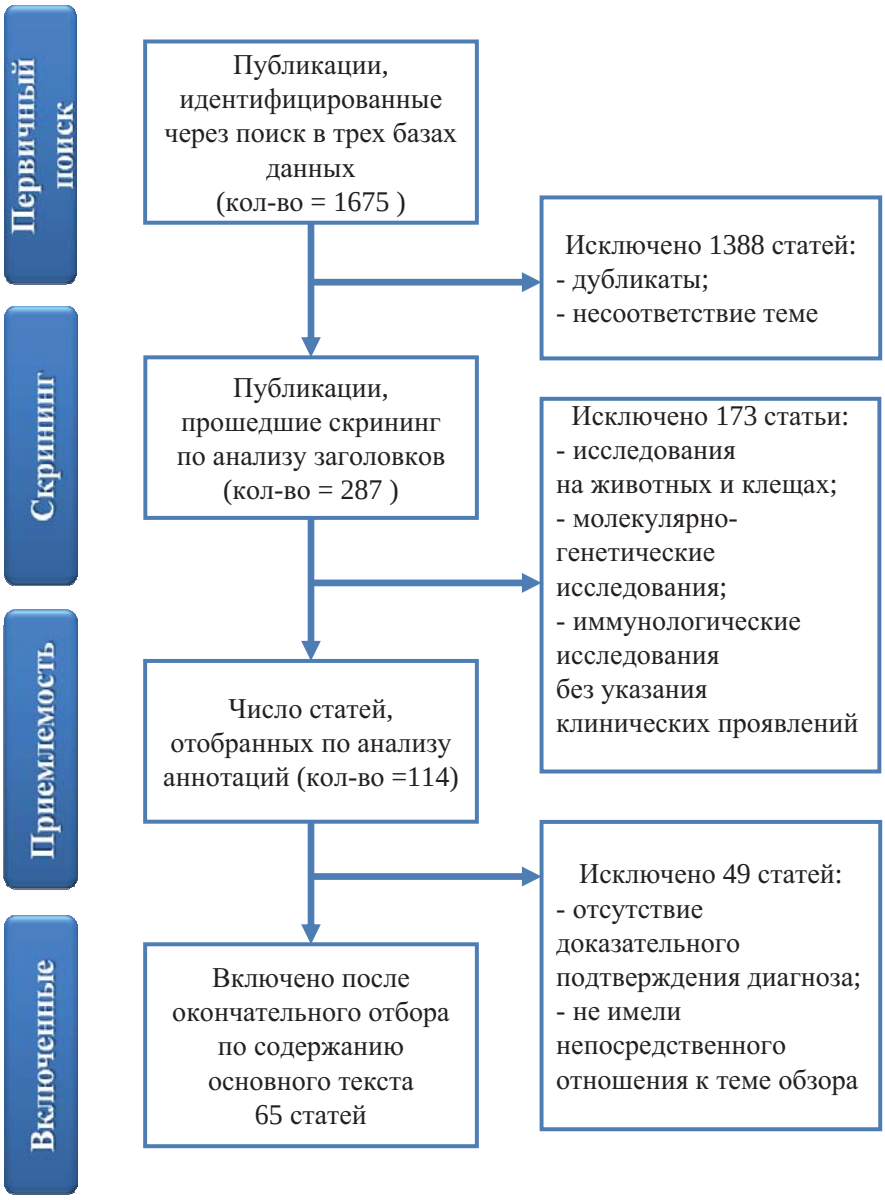


*Рис. Блок-схема поиска литературных источников по базам данных.*
*Fig. Literature database mining workflow.*

Возбудителями заболевания являются боррелии комплекса *Borrelia burgdorferi sensu lato*, 9 из 21 известных являются патогенными для человека [9]. Наиболее распространенные среди них: *Borrelia burgdorferi sensu stricto*, *B. garinii, B. afzelii* и *B. spielmanii*, обнаруженная в клещах в Европе и Крыму. В Америке распространена *B. burgdorferi sensu stricto*, у нас в стране — *B. garinii* и *B. Afzelii*, а также *B. miyamotoi*, отнесенная к группе клещевых возвратных лихорадок, впервые обнаруженная в Японии в 1995 году, а в 2003 году — и в России. *B. miyamotoi* широко распространены среди клещей в Северном полушарии, их роль в патологии человека продолжает уточняться [10–13].

Клинические проявления заболевания, вызванного *B. miyamotoi,* в нашей стране описаны впервые в Удмуртии в виде локализованной эритемной формы без признаков поражения органов и систем и в виде безэритемной генерализованной формы, клинически более сходной с возвратными лихорадками. [8].

ИКБ — природно-очаговый трансмиссивный спирохетоз, источником которого являются дикие и домашние животные — прокормители клещей, передающих возбудителя во время кровососания со слюной или с гемолимфой при его раздавливании. Возможна и алиментарная передача боррелий при употреблении некипяченого молока, а также вертикальная передача от ин-

фицированной матери плоду [14]. Иксодовые клещи — переносчики заболевания могут быть заражены не только несколькими видами боррелий, но и другими возбудителями, вызывая развитие микст-инфекций [6]. Сезонность ИКБ связана с циклом развития клеща и совпадает с периодом их активности [15]. Заболевание регистрируется во всех возрастных группах, но чаще болеют люди трудоспособного возраста, в основном городские жители.

Люди высоковосприимчивы к ИКБ. Заболевание характеризуется не только острым течением с развитием локализованной эритемной или диссеминированной безэритемной формы, но и склонностью к затяжному и хроническому течению с поражением кожи, сердца, нервной системы [1, 16].

Гетерогенность популяции боррелий в определенной мере влияет на клинические проявления болезни. С видом боррелий связывают особенности органного характера поражений [17]. Считается, что *B. Afzelii*, обладающая слабой иммуногенностью, в основном вызывает поражения кожи, *B. garinii* — воспалительные изменения со стороны нервной системы, *B. burgdorferi sensu stricto,* распространенная на Американском континенте, где и была впервые описана, вызывает антибиотико-резистентные артриты [14, 17, 18].

Течение ИКБ на территории России отличаеся не только видом возбудителя, но и клиническими появлениями. Так, в Пермском крае при ИКБ, вызванном *B. Afzelii,* преобладает локализованная форма и отсутствует интоксикационный синдром у большинства пациентов, *B. Garinii* чаще вызывает диссеминированную форму с развитием у всех больных выраженной интоксикации. В Башкирии отмечают у большинства больных с локализованными формами наличие катаральных явлений в виде ринита, першения в горле, сухого кашля, гиперемии слизистой ротоглотки, более выраженные при безэритемной форме [19]. В Южно-Уральском регионе высока доля безэритемных форм с неврологическими расстройствами, доброкачественным гепатитом [20]. В Краснодарском крае ИКБ чаще протекает в эритемной форме без выраженных симптомов интоксикации, а безэритемные формы — с поражением как центральной, так и периферической нервной системы [7].

### Кожные проявления иксодового клещевого боррелиоза

Поражение кожи при ИКБ является наиболее ярким и диагностически значимым признаком, определяющим эритемную форму заболевания. Появление в месте присасывания клеща первичного аффекта в виде слабозудящего или бессимптомного узелка не всегда привлекает к себе внимание больного, а при его расположении в области спины и поясницы может оставаться незамеченным в течение нескольких недель.

Для острого и подострого течения эритемной формы ИКБ характерно типичное поражение кожи с постепенным разрастанием вокруг места присасывания клеща зоны гиперемии, при этом центральная часть просветляется до восковидной бледности, а эритема приобретает вид кольца правильной или не совсем правильной формы. Кольцо эритемы медленно увеличивается в диаметре (мигрирует). Этот признак рассматривается как патогномоничный симптом ИКБ — мигрирующая кольцевидная эритема. Однако существуют атипичные формы (ложнокольцевидная, множественная, гомогенная эритема), нередко приводящие к ошибкам в диагностике, особенно при отсутствии или невыраженности интоксикационного синдрома. В этих случаях возникает необходимость в дифференциальной диагностике с контактными дерматитами, укусами насекомых, аллергическими дерматитами, рожей. Сходными признаками могут манифестировать ряд кожных заболеваний и коллагенозов: многоформная экссудативная эритема, центробежная кольцевидная эритема Дарье, кольцевидный гранулематоз [21]. Диагностика эритемных форм ИКБ облегчается при наличии сведений о присасывании клеща или нахождении больного в местах с риском нападением клещей. Кольцевидная эритема при ИКБ чаще локализуется на нижних конечностях, реже — на туловище [7].

К редким кожным проявлениям относится боррелиозная лимфоцитома, чаще встречающаяся в молодом возрасте, локализующаяся на мочке уха, молочной железе, мошонке [8]. Считается, что лимфоцитома формируется на месте присасывания клеща и представляет собой реактивный ответ Т-клеточного иммунитета и ретикулоэндотелиальной системы на укус клеща. В отличие от первичного аффекта, лимфоцитома сохраняется длительное время в виде малоболезненного или безболезненного багрового уплотнения кожи и не сопровождается кольцевой мигрирующей эритемой.

В поздний период боррелиоза описано развитие очаговой склеродермии в виде темных пятен на коже разных размеров с четкими границами, округлой или неправильной формы, часто плотных с признаками легкой атрофии [22]. У 1–3% больных, не получавших лечение, через несколько месяцев или лет после заражения наблюдается развитие хронического атрофического

акродерматита (ХААД). Обычно на нижних конечностях появляется синевато-красная окраска кожи, которая спустя годы или десятилетия может перейти в атрофическую фазу. В пораженном участке часто возникает отек или боль [14]. При этом больной может обращаться к врачу по поводу различных невралгий, парестезий, скелетно-мышечной боли либо артрита, а ХААД будет случайной находкой при осмотре [23].

Наличие атипичных кожных изменений при ИКБ затрудняет своевременную диагностику заболевания, вынуждая больных обращаться вначале к дерматологу, что удлиняет диагностический процесс.

**Поражение сердечно-сосудистой системы**

В ранний период болезни при диссеминированной форме больные жалуются на боли в сердце, сердцебиение, повышение артериального давления. Редким проявлением ИКБ является Лайм-кардит, [24], который, по данным немецких исследователей, в остром периоде возникает у 4–10% больных и сопровождается у 90% нарушением проводимости и у 60% — признаками перимиокардита [25]. Развитие гипертрофического типа диастолической дисфункции миокарда наблюдается у 38% больных в периоде реконвалесценции [8]. У части пациентов, несмотря на отсутствие жалоб со стороны сердечно-сосудистой системы, нами наблюдались изменения на ЭКГ в виде нарушения проводимости [7].

Проявления Лайм-кардита варьируют от бессимптомных и электрокардиографических изменений до внезапной смерти [26, 27]. Клинические проявления Лайм-кардита включают обморок, головокружение, одышку, сердцебиение, и/или боль в груди. Наиболее распространенным нарушением проводимости при кардите Лайма является атриовентрикулярная блокада различной степени тяжести.

Миокардит, перикардит, панкардит, дилатационная кардиомиопатия и сердечная недостаточность также были описаны как возможные проявления кардита у больных ИКБ. Поражения сердца были обратимыми после адекватной этиотропной терапии [28].

Эндокардит является редким проявлением болезни Лайма, симптоматика его неспецифична. Боррелиозную природу эндокардита сложно диагностировать, когда он является единственным манифестом заболевания. В описанных нескольких случаях поражения клапанов сердца у больных ИКБ в Европе и США диагноз боррелиоза был подтвержден методом ПЦР с обнаружением ДНК боррелий в образце ткани клапана, полученном при хирургическом лечении [29, 30]. У больных эндомиокардитом с дилатационной кардиомиопатией в биоптате ткани миокарда также обнаруживали боррелии [14]. При поражении сердца у больных боррелиозом молодого возраста возникает необходимость в дифференциальной диагностике с миокардитами различной этиологии.

При остром течении ИКБ могут наблюдаться изменения в системе гемостаза по типу латентно протекающего синдрома диссеминированного внутрисосудистого свертывания. Влияние на состояние системы гемостаза присуще большинству спирохет, в том числе лептоспирам. Спирохеты способны разрушать компоненты внеклеточного матрикса (ECM), что облегчает инвазию и распространение в ткани. Индукция матричных металлопротеиназ (ММП) запускает каскад событий, усиливающий протеолитическую способность спирохет. Эти действия в сочетании с вмешательством в систему комплемента помогают бактериям уклоняться от иммунного ответа. В остром периоде ИКБ выявляются изменения гемостаза в виде повышения уровня растворимых фибрин-мономерных комплексов (РМФК), укорочения протромбинового времени (ПТВ) и активированного парциального тромбопластинового времени (АПТВ) [31, 32].

В редких случаях могут наблюдаться клинически манифестные формы нарушения в системе гемостаза. Описан клинический случай подостро развившегося тромбоза воротной вены и ее ветвей у пациента 34 лет с серологическими признаками острого боррелиоза: трехкратное нарастание титра IgM при ИФА к *Borrelia burgdorferi,* в иммуноблоттинге обнаружены IgM к OspA, p31 è OspC, p25. Тромбоз воротной вены и ее ветвей выявлен при мультиспиральной компьютерной томографии органов брюшной полости. Клинически у пациента наблюдалась лихорадка в течение 11 дней, боли в эпигастрии и разнообразная диспептическая симптоматика, позволившая первоначально заподозрить «билиарнозависимый панкреатит». Обследование пациента по схеме длительной лихорадки неясного генеза позволило исключить онкологическую, гематологическую, ревматологическую патологию и тромбофилию [33].

**Поражение нервной системы**

Поражение нервной системы встречается у 10% больных ИКБ, отличается полиморфизмом и может возникать на любой стадии болезни [14, 34]. Больные жалуются на длительно сохраняющуюся головную боль, быструю утомляемость, слабость, снижение памяти, нарушение сна [35,

36]. Наблюдается прогрессирующая энцефалопатия. Могут быть преходящие расстройства сознания, эпилептические приступы [37]. В начальном периоде заболевания при диссеминации боррелий чаще поражается центральная нервная система с развитием серозного менингита. При нейроборрелиозе для ликвора характерен лимфоцитарный плеоцитоз с повышением уровня белка и нормальным уровнем глюкозы [7].

Периферическая нервная система чаще поражается при хроническом ИКБ, что проявляется развитием сенсорных полинейропатий, пареза лицевого нерва [38]. Характерно сочетание лимфоцитарного менингита, пареза лицевого нерва, радикулоневрита (симптома Баннварта). У детей чаще наблюдается парез лицевого нерва, у взрослых — радикулопатии [14]. Некоторые исследователи считают, что боррелии могут играть пусковую роль в демиелинизирующем процессе, приводя к развитию прогрессирующего многоочагового поражения головного и спинного мозга, диссеминированного энцефаломиелита [39]. Ввиду полиморфности симптомов нейроборрелиоз может протекать под маской различных нервно-мышечных и неврологических заболеваний: рассеянного склероза, антифосфолипидного синдрома, бокового амиотрофического склероза, митохондриальной энцефаломиопатии, болезни Паркинсона. Получены данные о персистенции боррелий в головном мозге в ассоциации с β-амилоидом при болезни Альцгеймера [40].

Затруднения в диагностике возникают в случаях стертого течения острого периода, без кожных проявлений с развитием первично диссеминированной формы. Диагностика боррелиоза при такой клинической картине возможна только специфическими лабораторными методами. Нейроборрелиоз следует исключать при сезонных серозных менингитах, мононеврите периферических нервов, полирадикулоневритах, нейропатиях, корешковом синдроме.

При хроническом течении возможны проявления психоорганического синдрома. На поздних стадиях ИКБ может сопровождаться когнитивными расстройствами [36, 41]. После перенесенного боррелиоза нередко наблюдается развитие астеновегетативного синдрома, тревожно-депрессивных состояний, постинфекционной соматогенной астении [42].

Среди механизмов формирования астенических расстройств при ИКБ рассматривается снижение активности церебральных серотонинэргических структур, что может служить фактором дискоординации работы головного мозга и запуска соматогенной симптоматики. В остром периоде и периоде реконвалесценции описано снижение уровня серотонина в сыворотке и тромбоцитах пропорциональное степени астенических расстройств, тревожности, депрессивному состоянию. Считается, что сохраняющийся дисбаланс в серотонинергической системе и дисфункция лимбико-ретикулярного комплекса ведут к нарушению процессов адаптации и лежат в основе постлаймского синдрома [42].

**Поражение опорно-двигательного аппарата**

ИКБ характеризуется структурным изменением коллагена, а иногда и эластических волокон. Длительное поражение суставов и опорно-двигательного аппарата при ИКБ на фоне патологии других органов и систем может протекать под маской коллагенозов, остеохондропатий, ревматического артрита. Отличием ИКБ служит частое поражение коленных суставов, страдают не только синовиальные оболочки, но и периартикулярные ткани с развитием бурситов, лигаментитов, энтезопатий, миозита. Возможны спонтанные разрывы сухожилий после небольшого напряжения, дислокация позвонков и протрузия межпозвоночных дисков, оссификация прикрепления сухожилий [43].

Описан случай спонтанного разрыва вначале переднего большеберцового и затем разгибательного сухожилий *hallucis longus* без предшествующей травмы у 23-летнего наездника менее чем через год после заболевания болезнью Лайма. Обращается внимание на проведенную дифференциальную диагностику с септическим артритом, транзиторным синовитом, растяжением связок и различными другими травматическими повреждениями [44].

В отличие от артритов другой этиологии при Лайм-артрите болезненность суставов менее выражена и отсутствует температурная реакция, артриты могут протекать с периодическими обострениями в течение нескольких месяцев или лет [14]. Даже после проведенной в остром периоде антибактериальной терапии у 10% больных ИКБ развивается артрит. Считается, что в поддержании воспаления в суставах играет роль пептидогликан боррелий, в синовиальной жидкости пораженных суставов обнаруживается повышенный уровень провоспалительных цитокинов [45].

В клинической симптоматике боррелиоза различные болевые симптомы со стороны опорно-двигательного аппарата занимают значительное место. Причина их кроется в том числе в прямом повреждающем действии боррелий на мышечные волокна. При гистологическом исследовании 40 мышечных биоптатов, взятых

у больных с различной нервно-мышечной патологией неясного происхождения, в 18 случаях обнаружены спирохетозные структуры. Изучение биопсий мышечной ткани методом световой и электронной микроскопии в полутонких срезах подтвердило обнаружение боррелий внутри и внеклеточно в виде вегетативных и L-форм [46] в участках фокального некроза мышечной ткани. Специфичность исследования доказана методом непрямой реакции иммунофлюоресценции и электронной иммуноцитохимии с антителами к антигенам *Borrelia burgdorferi.* При этом в очагах разрушения мышечных волокон не отмечалась лейкоцитарная или макрофагальная инфильтрация, что демонстрирует отсутствие реакции клеточного иммунитета. Боррелии обнаруживались в просвете капилляров, эндотелии сосудистой стенки, под базальной мембраной мышечного волокна, возле отростков фибробласта, их окружали немногочисленные лимфоциты.

Длительному персистированию боррелий в организме человека способствует их внутриклеточное сохранение в L-формах, которые выявляются в виде электронно-плотных структур со вздутиями и выростами. При этом происходит утрата клеточной стенки боррелии, являющейся основным иммуногенным компонентом. Это отчасти объясняет неэффективность клеточного и гуморального звена иммунитета при ИКБ и способствует хроническому течению. Внутриклеточные L-формы боррелий, а также микроцисты способны вновь трансформироваться в подвижные организмы, вызывая обострение заболевания [42].

**Редкие и малоизученные проявления**

Вероятность запуска аутоиммунных механизмов воспаления под действием боррелий позволяет рассматривать их роль в качестве триггера некоторых системных заболеваний. Активно ведется изучение роли боррелий в развитии саркоидоза, характеризующегося образованием эпителиоидных гранулем в различных органах и тканях [47]. Боррелий неоднократно находили в биоптатах кожи больных саркоидозом между коллагеновыми волокнами или по периферии гранулемы [43]. В результате метаанализа источников литературы обнаружена существенная связь между присутствием маркеров боррелий и развитием саркоидоза (OR 4,82; 95% ДИ 0,98, 23,81), однако авторы делают вывод, что в этиопатогенезе саркоидоза могут принимать участие различные возбудители [48].

Кроме характерных и наиболее часто встречающихся при ИКБ изменений кожи, сердечно-сосудистой и нервной систем описаны и редкие проявления боррелиоза, такие как гранулематозное поражение печени. Боррелий (*B. miyamotoi*) выделяли из печени рыжих полевок (*Myodes glareolus*) [49], у человека поражение печени является редкостью. Так, у 22-летней больной с лихорадкой, болями в спине и надчревной области обнаружены признаки нарушения функции печени, а при КТ брюшной полости в печени выявлены многочисленные узелки, с максимальным размером 17×12 мм. В биоптате печени обнаружено наличие многочисленных пителиоидных гранулем с гигантскими многоядерными клетками и некрозами. При серологическом исследовании выявлены антитела к *Borrelia burgdorferi*. После проведенной специфической антибиотикотерапии терапии наступило выздоровление [50].

В литературе представлен случай пациента с ортопноэ и одышкой при физической нагрузке, у которого диагностировали болезнь Лайма, проявившуюся односторонним диафрагмальным параличом с разрешением после этиотропного лечения [51]. Описано развитие поперечного миелита у 12-летней девочки [52]. Разнообразная клиническая симптоматика наблюдается у 10–15% больных со стороны органов зрения. Описано развитие конъюнктивита, периорбитального отека, увеита, кератита, ирита, иридоциклита, панофтальмита, хориоретинита, неврита зрительного нерва [53, 54].

**Поздние проявления иксодового клещевого боррелиоза**

У больных, не получавших лечение в острый период, при обращении спустя 6 месяцев от начала заболевания, а зачастую в значительно более поздние сроки, диагностируется хронический боррелиоз. Хроническое течение боррелиоза проявляется у большинства поражением нервной системы и суставов, а также сердца и кожных покровов. Даже через 7 лет обследованных беспокоят одышка, перебои в сердце, артралгии, утренняя скованность [55]. При хроническом ИКБ полисиндромальный характер жалоб больных связывают с развитием аутоиммунных реакций.

Сложности диагностики подтверждает описанный в литературе клинический случай тяжелого рецидивирующего течения хронического боррелиоза, выявленный только через 6 лет после клинической манифестации. У 46-летней больной заболевание характеризовалось преимущественным поражением сердца с развитием постмиокардитического кардиосклероза с преходящей АВ блокадой 3 ст., имплантацией электрокардиостимулятора, а также поражением суставов с развитием рецидивирующего артрита коленных суставов, вторичного двустороннего гонартроза 2-й стадии в сочетании с полинейропатией конечностей с сенсорными нарушениями [56].

После лечения ИКБ больных могут беспокоить усталость, скелетно-мышечная боль, проблемы с памятью, трудности с концентрацией внимания, определяющие постлаймский синдром [57].

Лечение больных хроническим боррелиозом до конца не разработано и характеризуется принципиально различными взглядами на необходимость проведения повторных курсов антибиотикотерапии. Сторонники аутоиммунной теории не рекомендуют этиотропную терапию антибиотиками. В то же время в отдельных работах показана возможность длительного персистирования боррелий в организме человека, при этом повторные курсы антибиотикотерапии оказываются малоэффективными [55].

Известен пример наблюдения 53-летней женщины из северного округа Вестчестер штата Нью-Йорк, страдавшей болезнью Лайма на протяжении 16 лет и проходившей длительное лечение антибиотиками в течение 16-летнего периода болезни. При исследовании аутопсийных срезов тканей мозга, сердца, почек и печени гистологическими и иммуногистохимическими методами, методом конфокальной микроскопии, флуоресцентной гибридизации *in situ* (FISH), полимеразной цепной реакцией (ПЦР) и полногеномным секвенированием авторы обнаружили патологические изменения, в том числе боррелиозные спирохетальные скопления, во всех изученных органах. Обнаружена ДНК *B. burgdorferi sensu stricto*, значительное количество инфильтрирующих $CD3^+$ Т-лимфоцитов в очагах воспаления, а также альгинат в качестве маркера биопленки [58].

### Методы диагностики иксодового клещевого боррелиоза

В клинической диагностике ИКБ большое значение имеет правильно собранный эпиданамнез. Отсутствие анамнестических данных приводит к ошибкам в диагностике, что подтверждают данные анализа госпитализации в отделения неотложной помощи в Испании — у 63,4% больных с лихорадочным синдромом диагноз ИКБ даже не рассматривался [59].

Согласно критерию, предлагаемому Центром контроля и профилактики США (СДС), диагностика эритемных форм может быть основана на типичных клинических признаках (кольцевидная эритема более 5 см в диаметре) и эпидемиологических данных (присасывание клеща в анамнезе) без лабораторного подтверждения. В случае неспецифических проявлений болезни при ранней и поздней диссеминации большое значение имеет своевременная специфическая лабораторная диагностика заболевания.

Поскольку бактериологический метод в силу требовательности боррелий к питательным средам и длительностью их роста в клинической практике использован быть не может, в настоящее время для специфической лабораторной диагностики ИКБ рекомендуют использовать серологические методы: ИФА, ИФА и иммуноблот, ПЦР [60–62]. Проведен метаанализ 78 исследований, оценивающих ИФА или иммуноблот. Чувствительность тестов была различна в зависимости от клинических проявлений, наиболее высока при ХААД. Специфичность составила 95% в исследованиях с контролем у здоровых лиц [61]. Предлагается иммуногистологическое изучение полутонких срезов биоптатов мышечной ткани [46]. Для ИКБ характерно позднее развитие специфического гуморального ответа — к 4–6-й неделе. При переходе боррелий в L-формы серологический иммунитет может значительно снижаться. Для устранения ложноположительных или ложноотрицательных серологических реакций у больных с подозрением на ИКБ рекомендуют двухступенчатые исследования с иммуноблотом [63]. В настоящее время предложена мультикомплексная тест-система «Иммуночипборрелиоз» производства ФБУН ЦНИИЭ Роспотребнадзора, позволяющая одновременно определять антитела к 4–16 антигенам *B. afzelii* и *B. garini*. Результаты, полученные с помощью иммуночипа, высоко коррелируют с результатами иммуноблота.

## ОБСУЖДЕНИЕ

Иксодовый клещевой боррелиоз в настоящее время является распространенной клещевой инфекцией и представляет собой междисциплинарную проблему, актуальную не только для инфекционистов, но и врачей других специальностей: терапевтов, кардиологов, неврологов, дерматологов, окулистов. Заболевание может протекать как в латентной, так и в манифестной форме с различными проявлениями: от кольцевидной эритемы до поражения сердца, нервной системы, развития артритов. Полисистемность поражения и многообразие клинических проявлений, возникающих через продолжительный период после присасывания клеща, вынуждает больного обращаться к различным специалистам, что нередко приводит к ошибкам в диагностике заболевания. Отсутствие в анамнезе сведений о присасывании клеща не исключает диагноз ИКБ, не следует забывать о возможности алиментарного и трансплацентарного путей заражения. Недооценка сведений эпидемиологического анамнеза и недостаточная настороженность врачей в отношении клещевых инфекций ведет к позднему назначению этиотропной терапии

и способствует хронизации инфекционного процесса. У части больных после перенесенного заболевания могут остаться необратимые малоспецифические неврологические изменения, связанные со снижением памяти, когнитивных способностей, артрозами, склеротическими изменениями кожи, снижающих качество жизни.

Наиболее спорными являются поздние поражения нервной системы при хроническом течении ИКБ. Отсутствует единая точка зрения на роль боррелий в развитии демиелинизирующего процесса, психоорганического синдрома, тревожно-депрессивных состояний, когнитивных расстройств [39, 42, 57]. В отдельных работах показана длительная персистенция боррелий в организме [46]. Отмечено, что устойчивость боррелий к антибиотикам и рецидив болезни Лайма связаны *с* биопленкообразными агрегатами *Borrelia burgdorferi sensu stricto, B. garinii, B. afzelii* как *in vitro*, так и *in vivo*, что позволяет боррелиям противостоять неблагоприятным условиям окружающей среды и предполагает возможную роль агрегатов биопленок в развитии различных проявлений болезни Лайма, включая нейроборрелиоз [64, 58]. Другие исследователи в патогенезе этих процессов рассматривают аутоиммунные реакции, снижение активности церебральных серотонинэргических структур, приводящее к разнообразной соматогенной симптоматике [42]. Нет единой точки зрения и на природу постлаймского синдрома, предложенного для обозначения резидуальных проявлений ИКБ [57, 65].

Иммуносупрессия, характерная для ИКБ, создает трудности в использовании серологических методов, являющихся основными в диагностике острого боррелиоза. Эти методы не всегда эффективны и при хроническом течении процесса. Динамика серологических реакций не позволяет оценить эффективность лечения у больных с хроническим течением боррелиоза, не может быть определяющей в диагностике «постлаймского синдрома». Надежная диагностика ИКБ требует усовершенствования специфических методов идентификации возбудителя в тканях.

Отсутствие понимания роли боррелий при хроническом течении процесса существенно затрудняет разработку схем лечения и делает дискутабельным назначение длительных курсов антибиотикотерапии.

## ЗАКЛЮЧЕНИЕ

ИКБ может протекать под маской терапевтической, неврологической, психиатрической, дерматологической патологии, заболеваний органа зрения, что требует от специалистов внимания к эпидемиологическому анамнезу и знаний методов специфической диагностики данного заболевания. Необходимо дальнейшее изучение патогенеза клинических проявлений течения ИКБ и его резидуальных проявлений.

## ИСТОЧНИК ФИНАНСИРОВАНИЯ

Авторы заявляют об отсутствии спонсорской поддержки при проведении исследования.

## FINANCING SOURCE

The authors declare that no funding was received for this study.

## СПИСОК ЛИТЕРАТУРЫ

1. Steere A.C., Strle F., Wormser G.P., Hu L.T., Branda J.A., Hovius J.W., Li X., Mead P.S. Lyme borreliosis. *Nat. Rev. Dis. Primers*. 2016; 2: 16090. DOI: 10.1038/nrdp.2016.90. Erratum in: *Nat. Rev. Dis. Primers*. 2017; 3: 17062.
2. Strnad M., Hönig V., Růžek D., Grubhoffer L., Rego R.O.M. Europe-wide meta-analysis of Borrelia burgdorferi Sensu Lato Prevalence in Questing Ixodes ricinus ticks. *Appl. Environ. Microbiol*. 2017; 83(15): e00609–e00617. DOI: 10.1128/AEM.00609-17
3. Van den Wijngaard C.C., Hofhuis A., Simões M., Rood E., van Pelt W., Zeller H., Van Bortel W. Surveillance perspective on Lyme borreliosis across the European Union and European Economic Area. *Euro Surveill*. 2017; 22(27): 30569. DOI: 10.2807/1560-7917.ES.2017.22.27.30569
4. Černý J., Lynn G., Hrnková J., Golovchenko M., Rudenko N., Grubhoffer L. Management Options for Ixodes ricinus-Associated Pathogens: A Review of Prevention Strategies. *Int. J. Environ. Res. Public. Health*. 2020; 17(6): 1830. DOI: 10.3390/ijerph17061830
5. Проворова В.В., Краснова Е.И., Хохлова Н.И., Савельева М.А., Филимонова Е.С., Кузнецова В.Г. Старые и новые клещевые инфекции в России. *Инфекционные болезни: новости, мнения, обучение*. 2019; 8(2); 102–112. DOI: 10.24411/2305-3496-2019-12013
6. Korenberg E.I., Kovalevskii Y.V., Gorelova N.B., Nefedova V.V. Comparative analysis of the roles of Ixodes persulcatus and I. trianguliceps ticks in natural foci of ixodid tick-borne borrelioses in the Middle Urals, Russia. *Ticks Tick Borne Dis*. 2015; 6(3): 316–321. DOI: 10.1016/j.ttbdis.2015.02.004
7. Мошкова Д.Ю., Авдеева М.Г., Блажняя Л.П. Иксодовый клещевой боррелиоз в Краснодарском крае. *Кубанский научный медицинский вестник*. 2019; 26(6): 49–60. DOI: 10.25207/1608-6228-2019-26-6-49-60

8. Багаутдинова Л.И., Платонов А.Е., Сарксян Д.С., Стуколова О.В., Шипулин Г.А., Малеев В.В., Дударев М.В., Стуколова О.А. Катамнез больных клещевыми боррелиозами, вызванными Borrelia miamotoi или Borrelia burgdorferi sensu lato. *Терапевтический архив*. 2016; 88(11): 43–54. DOI: 10.17116/terarkh2016881143-54

9. Нефедова В.В., Коренберг Э.И., Горелова Н.Б. Мультилокусный сиквенс-анализ «нетипичных» Borrelia burgdorferi sensu lato, изолированных в России. *Молекулярная генетика, микробиология и вирусология*. 2017; 35(4): 145–150. DOI 10.18821/0208-0613-2017-35-4-145-150

10. Cutler S., Vayssier-Taussat M., Estrada-Peña A., Potkonjak A., Mihalca A.D., Zeller H. A new Borrelia on the block: Borrelia miya,motoi — a human health risk? *Euro. Surveill*. 2019; 24(18): 1800170. DOI: 10.2807/1560-7917.ES.2019.24.18.1800170

11. Szekeres S., Lakos A., Földvári G. Borrelia miyamotoi: egy újabb, humán patogén, kullancs által terjesztett, visszatérő lázat okozó baktérium [Borrelia miyamotoi: a recently identified human pathogenic tick-borne relapsing fever spirochete]. *Orv. Hetil*. 2017; 158(29): 1124–1130 (Hungarian). DOI: 10.1556/650.2017.30791

12. Brummitt S.I., Kjemtrup A.M., Harvey D.J., Petersen J.M., Sexton C., Replogle A., Packham A.E., Bloch E.M., Barbour A.G., Krause P.J., Green V., Smith W.A. Borrelia burgdorferi and Borrelia miyamotoi seroprevalence in California blood donors. *PLoS One*. 2020; 15(12): e0243950. DOI: 10.1371/journal.pone.0243950

13. Boyer P.H., Koetsveld J., Zilliox L., Sprong H., Talagrand-Reboul É., Hansmann Y., de Martino S.J., Boulanger N., Hovius J.W., Jaulhac B. Assessment of Borrelia miyamotoi in febrile patients and ticks in Alsace, an endemic area for Lyme borreliosis in France. *Parasit. Vectors*. 2020; 13(1): 199. DOI: 10.1186/s13071-020-04071-9

14. Kullberg B.J., Vrijmoeth H.D., van de Schoor F., Hovius J.W. Lyme borreliosis: diagnosis and management. *BMJ*. 2020; 369: m1041. DOI: 10.1136/bmj.m1041

15. Sala V., De Faveri E. Epidemiology of Lyme Disease in Domestic and Wild Animals. *The Open Dermatology Journal*. 2016; 10(1): 15–26. DOI: 10.2174/1874372201610010015

16. Зверева Н.Н., Шакарян А.К., Сайфуллин Р.Ф., Россина А.Л., Ртищев А.Ю., Белялетдинова И.Х. Современное состояние проблемы иксодового клещевого боррелиоза (болезни Лайма) у детей. *Детские инфекции*. 2017; 16(1): 27–31. DOI: 10.22627/2072-8107-2017-16-1-27-31

17. Ružić-Sabljić E., Cerar T. Borrelia Genotyping in Lyme Disease. *The Open Dermatology Journal*. 2016; 10(1): 6–14. DOI: 10.2174/1874372201610010006

18. Rožič M., Lah L.L., Ružić-Sabljić E., Kastrin A., Arnež M. Lyme Neuroborreliosis in Children: Etiology and Comparison of Clinical Findings of Lyme Neuroborreliosis Caused by Borrelia garinii and Borrelia afzelii. *Pediatr. Infect. Dis. J*. 2019; 38(11): e279–e284. DOI: 10.1097/INF.0000000000002415

19. Мурзабаева Р.Т., Шарифуллина Л.Д., Мавзютов А.Р., Гильманов А.Ж., Валишин Д.А., Мавзютова Г.А. Иксодовый клещевой боррелиоз: клинико-лабораторные особенности. *Клиническая лабораторная диагностика*. 2018; 63 (11): 711–716. DOI: 10.18821/0869-2084-2018-63-11-711-716

20. Конькова-Рейдман А.Б., Барсукова Д.Н. Этиологическая структура и особенности современного течения иксодовых клещевых боррелиозов в Челябинской области. *Инфекционные болезни*. 2019; 17(2): 32–39. DOI: 10.20953/1729-9225-2019-2-32-39

21. Корсунская И.М., Гусева С.Д., Невозинская З.А. Дифференциальная диагностика иксодового клещевого боррелиоза в практике врача-дерматовенеролога. *Клиническая дерматология и венерология*. 2016; 15(4): 80–87. DOI: 10.17116/klinderma201615480-86

22. Тарасенко Г.Н., Бобров А.Н., Богданова Т.В., Процюк О. Клинический случай очаговой склеродермии, ассоциированной с боррелиозной инфекцией. *Российский журнал кожных и венерических болезней*. 2017; 20(1): 42–44. DOI: 10.18821/1560-9588-2017-20-1-42-44

23. Scott J.D. Presentation of Acrodermatitis Chronica Atrophicans Rashes on Lyme Disease Patients in Canada. *Healthcare (Basel)*. 2020; 8(2): 157. DOI: 10.3390/healthcare8020157

24. Robinson M.L., Kobayashi T., Higgins Y., Calkins H., Melia M.T. Lyme carditis. *Infect. Dis. Clin. North Am*. 2015; 29(2): 255–268. DOI: 10.1016/j.idc.2015.02.003

25. Scheffold N., Herkommer B., Kandolf R., May A.E. Lyme carditis-diagnosis, treatment and prognosis. *Dtsch. Arztebl. Int*. 2015; 112(12): 202–208. DOI: 10.3238/arztebl.2015.0202

26. Kannangara D.W., Sidra S., Pritiben P. First case report of inducible heart block in Lyme disease and an update of Lyme carditis. *BMC Infect. Dis*. 2019; 19(1): 428. DOI: 10.1186/s12879-019-4025-0

27. Yoon E.C., Vail E., Kleinman G., Lento P.A., Li S., Wang G., Limberger R., Fallon J.T. Lyme disease: a case report of a 17-year-old male with fatal Lyme carditis. *Cardiovasc. Pathol*. 2015; 24(5): 317–21. DOI: 10.1016/j.carpath.2015.03.003

28. Kostić T., Momčilović S., Perišić Z.D., Apostolović S.R., Cvetković J., Jovanović A., Barać A., Šalinger-Martinović S., Tasić-Otašević S. Manifestations of Lyme carditis. *Int. J. Cardiol*. 2017; 232: 24–32. DOI: 10.1016/j.ijcard.2016.12.169

29. Nikolić A., Boljević D., Bojić M., Veljković S., Vuković D., Paglietti B., Micić J., Rubino S. Lyme Endocarditis as an Emerging Infectious Disease: A Review of the Literature. *Front. Microbiol*. 2020; 11: 278. DOI: 10.3389/fmicb.2020.00278

30. Haddad O., Gillinov M., Fraser T., Shrestha N., Pettersson G.B. Mitral Valve Endocarditis: A Rare Man-

ifestation of Lyme Disease. *Ann. Thorac. Surg.* 2019; 108(2): e85–e86. DOI: 10.1016/j.athoracsur.2018.12.046

31. Vieira M.L., Nascimento A.L. Interaction of spirochetes with the host fibrinolytic system and potential roles in pathogenesis. *Crit. Rev. Microbiol.* 2016; 42(4): 573–587. DOI: 10.3109/1040841X.2014.

32. Haake D.A., Matsunaga J. Leptospiral Immunoglobulin-Like Domain Proteins: Roles in Virulence and Immunity. *Front. Immunol.* 2021; 11: 579907. DOI: 10.3389/fimmu.2020.579907

33. Резник Е.В., Прушковская М.П., Преснова Е.Д., Новикова Н.А., Иващенко Р.А., Дедов Е.И., Никитин А.Э., Никитин И.Г. Случай тромбоза воротной вены и ее ветвей у пациента, серопозитивного по антигенам боррелий. *Терапевтический архив*. 2018; 90(11): 79–89. DOI: 10.26442/terarkh2018901179-89

34. Rauer S., Kastenbauer S., Hofmann H., Fingerle V., Huppertz H.I., Hunfeld K.P., Krause A., Ruf B., Dersch R.; Consensus group. Guidelines for diagnosis and treatment in neurology — Lyme neuroborreliosis. *Ger. Med. Sci.* 2020; 18: Doc03. DOI: 10.3205/000279

35. Marques A.R. Lyme Neuroborreliosis. *Continuum (Minneap Minn).* 2015; 21(6 Neuroinfectious Disease): 1729–1744. DOI: 10.1212/CON.0000000000000252

36. Eckman E.A., Pacheco-Quinto J., Herdt A.R., Halperin J.J. Neuroimmunomodulators in Neuroborreliosis and Lyme Encephalopathy. *Clin. Infect. Dis.* 2018; 67(1): 80–88. DOI: 10.1093/cid/ciy019

37. Янковская Я.Д., Чернобровкина Т.Я., Кошкин М.И. Современное состояние проблемы иксодовых клещевых боррелиозов. *Архивъ внутренней медицины*. 2015; (6): 21–27. DOI: 10.20514/2226-6704-2015-0-6-21-27

38. Rojko T., Bogovič P., Lotrič-Furlan S., Ogrinc K., Cerar-Kišek T., Glinšek Biškup U., Petrovec M., Ružić-Sabljić E., Kastrin A., Strle F. Borrelia burgdorferi sensu lato infection in patients with peripheral facial palsy. *Ticks. Tick. Borne. Dis.* 2019; 10(2): 398–406. DOI: 10.1016/j.ttbdis.2018.11.019

39. Егорова Т.В., Малкова Л.В., Рябова Н.В. Поражение нервной системы при клещевом боррелиозе (болезни Лайма) у детей Кировской области. *Детские инфекции.* 2017; 16(4): 36–41. DOI: 10.22627/2072-8107-2017-16-4-36-41

40. Fülöp T., Itzhaki R.F., Balin B.J., Miklossy J., Barron A.E. Role of Microbes in the Development of Alzheimer's Disease: State of the Art — An International Symposium Presented at the 2017 IAGG Congress in San Francisco. *Front. Genet.* 2018; 9: 362. DOI: 10.3389/fgene.2018.00362

41. Halperin J.J. Neuroborreliosis. *Neurol. Clin.* 2018; 36(4): 821–830. DOI: 10.1016/j.ncl.2018.06.006

42. Сумливая О.Н., Воробьева Н.Н., Каракулова Ю.В. Постинфекционный синдром у реконвалесцентов иксодовых клещевых боррелиозов. *Журнал инфектологии.* 2014; 6(4): 27–32. DOI: 10.22625/2072-6732-2014-6-4-27-32

43. Müller K.E. Damage of collagen and elastic fibres by borrelia burgdorferi — known and new clinical and histopathological aspects. *Open Neurol. J.* 2012; 6: 179–186. DOI: 10.2174/1874205X01206010179

44. Fiacco R., Clancy J.T. Spontaneous Rupture of Multiple Tendons in the Lower Extremity Following the Diagnosis of Lyme Disease. *J. Am. Podiatr. Med. Assoc.* 2019; 109(6): 455–458. DOI: 10.7547/17-179

45. Jutras B.L., Lochhead R.B., Kloos Z.A., Biboy J., Strle K., Booth C.J., Govers S.K., Gray J., Schumann P., Vollmer W., Bockenstedt L.K., Steere A.C., Jacobs-Wagner C. Borrelia burgdorferi peptidoglycan is a persistent antigen in patients with Lyme arthritis. *Proc. Natl. Acad. Sci. USA.* 2019; 116(27): 13498–13507. DOI: 10.1073/pnas.1904170116

46. Сахарова А.В., Диденко Л.В., Муравина Т.И., Чайковская Р.П., Кост Е.А., Мир-Касимов М.Ф. Прямая морфологическая детекция Borrelia burgdorferi в мышечных биоптатах: возможность связи нервно-мышечной патологии с боррелиозом. *Нервно-мышечные болезни.* 2013; (1): 35–45. DOI: 10.17650/2222-8721-2013-0-1-35-45

47. van Dee L., Stehouwer M., van Bemmel T. Systemic Sarcoidosis Associated with Exposure to Borrelia burgdorferi in a 21-Year-Old Man. *Eur. J. Case Rep. Intern. Med.* 2018; 5(10): 000942. DOI: 10.12890/2018_000942

48. Esteves T., Aparicio G., Garcia-Patos V. Is there any association between Sarcoidosis and infectious agents? A systematic review and meta-analysis. *BMC Pulm. Med.* 2016; 16(1): 165. DOI: 10.1186/s12890-016-0332-z

49. Kalmár Z., Sándor A.D., Matei I.A., Ionică A., D'Amico G., Gherman C.M., Mihalca A.D. Borrelia spp. in small mammals in Romania. *Parasit. Vectors.* 2019; 12(1): 461. DOI: 10.1186/s13071-019-3713-3

50. Zanchi A.C., Gingold A.R., Theise N.D., Min A.D. Necrotizing granulomatous hepatitis as an unusual manifestation of Lyme disease. *Dig. Dis. Sci.* 2007; 52(10): 2629–2632. DOI: 10.1007/s10620-006-9405-9

51. Aggarwal A., Reid D., Walker D. Lyme disease and hemi-diaphragmatic paralysis: A case report and review of literature. *IDCases.* 2020; 20: e00730. DOI: 10.1016/j.idcr.2020.e00730

52. Erol I., Kılıçarslan B., Saygi S., Demir S., Alehan F. Acute transverse myelitis in a child with Lyme disease and a review of literature. *Pediatr. Neurol.* 2013; 48(4): 325–328. DOI: 10.1016/j.pediatrneurol.2012.12.001

53. Murillo G., Ramírez B., Romo L.A., Muñoz-Sanz A., Hileeto D., Calonge M. Oculopalpebral borreliosis as an unusual manifestation of Lyme disease. *Cornea.* 2013; 32(1): 87–90. DOI: 10.1097/ICO.0b013e318243e45c

54. Cruz I.O., Alves Pereira S., Vieira B., Chora I., Coelho P. A Rare Cause of Optic Neuropathy. *Cureus.* 2020; 12(2): e6906. DOI: 10.7759/cureus.6906

55. Maxwell S.P. The elusive understanding of lyme disease in non-endemic geographic areas: an exploratory survey of patients with chronic symptoms in Texas. *J. Patient. Exp.* 2020; 7(6): 1621–1626. DOI: 10.1177/2374373520926821

56. Лыгина Е.В., Мирошкин С.В. Клинический случай иксодового клещевого боррелиоза с развитием A-V блокады и имплантацией электрокардиостимулятора. *Российский медико-биологический вестник имени академика И.П. Павлова*. 2017; 25(4): 586–598. DOI: 10.23888/PAVLOVJ20174586-598

57. Rebman A.W., Aucott J.N. Post-treatment Lyme Disease as a Model for Persistent Symptoms in Lyme Disease. *Front. Med. (Lausanne).* 2020; 7: 57. DOI: 10.3389/fmed.2020.00057

58. Sapi E., Kasliwala R.S., Ismail H., Torres J.P., Oldakowski M., Markland S., Gaur G., Melillo A., Eisendle K., Liegner K.B., Libien J., Goldman J.E. The Long-Term Persistence of Borrelia burgdorferi Antigens and DNA in the Tissues of a Patient with Lyme Disease. *Antibiotics (Basel)*. 2019; 8(4): 183. DOI: 10.3390/antibiotics8040183

59. Rivera-Izquierdo M., Martín-delosReyes L.M., Láinez-Ramos-Bossini A.J., Ruiz-Díaz P., Casado-Fernández E., Bueno-Cavanillas A., Martínez-Ruiz V. Hospitalisation by tick-borne diseases in the last 10 years in two hospitals in South Spain: analysis of tick exposure data collected in the Emergency Department. *Epidemiol. Infect*. 2019; 147: e255. DOI: 10.1017/S095026881900147X

60. Bonin S. Diagnostic Tools for Borrelia Assessment in Humans. *The Open Dermatology Journal*. 2016; 10(1): 62–69. DOI: 10.2174/1874372201610010062

61. Leeflang M.M., Ang C.W., Berkhout J., Bijlmer H.A., Van Bortel W., Brandenburg A.H., Van Burgel N.D., Van Dam A.P., Dessau R.B., Fingerle V., Hovius J.W., Jaulhac B., Meijer B., Van Pelt W., Schellekens J.F., Spijker R., Stelma F.F., Stanek G., Verduyn-Lunel F., Zeller H., Sprong H.. The diagnostic accuracy of serological tests for Lyme borreliosis in Europe: a systematic review and meta-analysis. *BMC Infect. Dis*. 2016; 16: 140. DOI: 10.1186/s12879-016-1468-4

62. Raffetin A., Saunier A., Bouiller K., Caraux-Paz P., Eldin C., Gallien S., Jouenne R., Belkacem A., Salomon J., Patey O., Talagrand-Reboul E., Jaulhac B., Grillon A. Unconventional diagnostic tests for Lyme borreliosis: a systematic review. *Clin. Microbiol. Infect*. 2020; 26(1): 51–59. DOI: 10.1016/j.cmi.2019.06.033

63. Fingerle V., Sing A. Lyme-Borreliose: Serologische und mikrobiologische Diagnostik und Differenzialdiagnostik [Lyme Borreliosis: Serological and Microbiological Diagnostics and Differential Diagnosis]. *Dtsch. Med. Wochenschr.* 2020; 145(1): 29–34 (German). DOI: 10.1055/a-0793-4544

64. Di Domenico E.G., Cavallo I., Bordignon V., D'Agosto G., Pontone M., Trento E., Gallo M.T., Prignano G., Pimpinelli F., Toma L., Ensoli F. The Emerging Role of Microbial Biofilm in Lyme Neuroborreliosis. *Front. Neurol.* 2018; 9: 1048. DOI: 10.3389/fneur.2018.01048

65. Geebelen L., Lernout T., Kabamba-Mukadi B., Saegeman V., Sprong H., Van Gucht S., Beutels P., Speybroeck N., Tersago K. The HUMTICK study: protocol for a prospective cohort study on post-treatment Lyme disease syndrome and the disease and cost burden of Lyme borreliosis in Belgium. *Arch. Public Health*. 2017; 75: 42. DOI: 10.1186/s13690-017-0202-z

## REFERENCES

1. Steere A.C., Strle F., Wormser G.P., Hu L.T., Branda J.A., Hovius J.W., Li X., Mead P.S. Lyme borreliosis. *Nat. Rev. Dis. Primers*. 2016; 2: 16090. DOI: 10.1038/nrdp.2016.90. Erratum in: *Nat. Rev. Dis. Primers*. 2017; 3: 17062.

2. Strnad M., Hönig V., Růžek D., Grubhoffer L., Rego R.O.M. Europe-Wide Meta-Analysis of Borrelia burgdorferi Sensu Lato Prevalence in Questing Ixodes ricinus Ticks. *Appl. Environ. Microbiol*. 2017; 83(15): e00609–e00617. DOI: 10.1128/AEM.00609-17

3. Van den Wijngaard C.C., Hofhuis A., Simões M., Rood E., van Pelt W., Zeller H., Van Bortel W. Surveillance perspective on Lyme borreliosis across the European Union and European Economic Area. *Euro Surveill*. 2017; 22(27): 30569. DOI: 10.2807/1560-7917.ES.2017.22.27.30569

4. Černý J., Lynn G., Hrnková J., Golovchenko M., Rudenko N., Grubhoffer L. Management Options for Ixodes ricinus-Associated Pathogens: A Review of Prevention Strategies. *Int. J. Environ. Res. Public. Health*. 2020; 17(6): 1830. DOI: 10.3390/ijerph17061830

5. Provorova V.V., Krasnova E.I., Khokhlova N.I., Savel'eva M.A., Filimonova E.S., Kuznetsova V.G. Old and new tick-borne infections in Russia. *Infectious Diseases: News, Opinions, Training*. 2019; 8(2); 102–112 (In Russ., English abstract). DOI: 10.24411/2305-3496-2019-12013

6. Korenberg E.I., Kovalevskii Y.V., Gorelova N.B., Nefedova V.V. Comparative analysis of the roles of Ixodes persulcatus and I. trianguliceps ticks in natural foci of ixodid tick-borne borrelioses in the Middle Urals, Russia. *Ticks Tick Borne Dis*. 2015; 6(3): 316–321. DOI: 10.1016/j.ttbdis.2015.02.004

7. Moshkova D.Yu., Avdeeva M.G., Blazhnyaya L.P. Ixodic Tick-Borne Borreliosis in the Krasnodar Krai. *Kuban Scientific Medical Bulletin*. 2019; 26(6): 49–60 (In Russ., English abstract). DOI: 10.25207/1608-6228-2019-26-6-49-60

8. Bagautdinova L.I., Platonov A.E., Sarksyan D.S., Stukolova O.V., Shipulin G.A., Maleev V.V., Dudarev M.V. Follow-up of patients with ixodes tick-borne borrelioses caused by borrelia miyamotoi or borrelia burgdorferi sensu lato. *Terapevticheskii Arkhiv*. 2016; 88(11): 43–54 (In Russ., English abstract). DOI: 10.17116/terarkh2016881143-54

9. Nefedova V.V., Korenberg E.I., Gorelova N.B. Multilocus Sequence Analysis "Atypical" Borrelia Burgdorferi

Sensu Lato, Isolated In Russia. *Molecular Genetics, Microbiology and Virology*. 2017; 35(4): 145–150 (In Russ., English abstract). DOI: 10.18821/0208-0613-2017-35-4-145-150

10. Cutler S., Vayssier-Taussat M., Estrada-Peña A., Potkonjak A., Mihalca A.D., Zeller H. A new Borrelia on the block: Borrelia miya,motoi — a human health risk? *Euro. Surveill*. 2019; 24(18): 1800170. DOI: 10.2807/1560-7917.ES.2019.24.18.1800170

11. Szekeres S., Lakos A., Földvári G. Borrelia miyamotoi: egy újabb, humán patogén, kullancs által terjesztett, visszatérő lázat okozó baktérium [Borrelia miyamotoi: a recently identified human pathogenic tick-borne relapsing fever spirochete]. *Orv. Hetil*. 2017; 158(29): 1124–1130 (Hungarian). DOI: 10.1556/650.2017.30791

12. Brummitt S.I., Kjemtrup A.M., Harvey D.J., Petersen J.M., Sexton C., Replogle A., Packham A.E., Bloch E.M., Barbour A.G., Krause P.J., Green V., Smith W.A. Borrelia burgdorferi and Borrelia miyamotoi seroprevalence in California blood donors. *PLoS One*. 2020; 15(12): e0243950. DOI: 10.1371/journal.pone.0243950

13. Boyer P.H., Koetsveld J., Zilliox L., Sprong H., Talagrand-Reboul É., Hansmann Y., de Martino S.J., Boulanger N., Hovius J.W., Jaulhac B. Assessment of Borrelia miyamotoi in febrile patients and ticks in Alsace, an endemic area for Lyme borreliosis in France. *Parasit. Vectors*. 2020; 13(1): 199. DOI: 10.1186/s13071-020-04071-9

14. Kullberg B.J., Vrijmoeth H.D., van de Schoor F., Hovius J.W. Lyme borreliosis: diagnosis and management. *BMJ*. 2020; 369: m1041. DOI: 10.1136/bmj.m1041

15. Sala V., De Faveri E. Epidemiology of Lyme Disease in Domestic and Wild Animals. *The Open Dermatology Journal*. 2016; 10(1): 15–26. DOI: 10.2174/1874372201610010015

16. Zvereva N.N., Shakaryan K., Sayfullin R.F., Rossina A.L., Rtishchev Yu., Belyaletdinova K. Current state of tick-borne borreliosis (Lyme disease) in children. *Children Infections*. 2017; 16(1): 27–31 (In Russ., English abstract). DOI: 10.22627/2072-8107-2017-16-1-27-31

17. Ružić-Sabljić E, Cerar T. Borrelia Genotyping in Lyme Disease. *The Open Dermatology Journal*. 2016; 10(1): 6–14. DOI: 10.2174/1874372201610010006

18. Rožič M., Lah L.L., Ružić-Sabljić E., Kastrin A., Arnež M. Lyme Neuroborreliosis in Children: Etiology and Comparison of Clinical Findings of Lyme Neuroborreliosis Caused by Borrelia garinii and Borrelia afzelii. *Pediatr. Infect. Dis. J*. 2019; 38(11): e279–e284. DOI: 10.1097/INF.0000000000002415

19. Murzabayeva R.T., Sharifullina L.D., Gilmanov A.Zh., Mavzyutov A.R., Valishin D.A., Mavzyutova G.A. Ixodic tick-borne borreliosis: clinical and laboratory features. *Russian Clinical Laboratory Diagnostics*. 2018; 63 (11): 711–716 (In Russ., English abstract). DOI: 10.18821/0869-2084-2018-63-11-711-716

20. Konkova-Reidman A.B., Barsukova D.N. The etiological structure and specificities of the current course of ixodes tick-borne borrelioses in the Chelyabinsk region. *Infekcionnye Bolezni*. 2019; 17(2): 32–39 (In Russ., English abstract). DOI: 10.20953/1729-9225-2019-2-32-39

21. Korsunskaya I.M., Guseva S.D., Nevozinskaya Z.A. Differential diagnosis of lyme borreliosis in dermatological practice. *Klinicheskaya Dermatologiya i Venerologiya*. 2016; 15(4): 80–87 (In Russ., English abstract). DOI: 10.17116/klinderma201615480-86

22. Tarasenko G.N., Bobrov A.N., Bogdanova T.V., Protiuc O. Clinical case scleroderma associated with Borrelia infection. *Russian Journal of Skin and Venereal Diseases*. 2017; 20(1): 42–44 (In Russ., English abstract). DOI: 10.18821/1560-9588-2017-20-1-42-44

23. Scott J.D. Presentation of Acrodermatitis Chronica Atrophicans Rashes on Lyme Disease Patients in Canada. *Healthcare (Basel)*. 2020; 8(2): 157. DOI: 10.3390/healthcare8020157

24. Robinson M.L., Kobayashi T., Higgins Y., Calkins H., Melia M.T. Lyme carditis. *Infect. Dis. Clin. North Am*. 2015; 29(2): 255–268. DOI: 10.1016/j.idc.2015.02.003

25. Scheffold N., Herkommer B., Kandolf R., May A.E. Lyme carditis-diagnosis, treatment and prognosis. *Dtsch. Arztebl. Int*. 2015; 112(12): 202–208. DOI: 10.3238/arztebl.2015.0202

26. Kannangara D.W., Sidra S., Pritiben P. First case report of inducible heart block in Lyme disease and an update of Lyme carditis. *BMC Infect. Dis*. 2019; 19(1): 428. DOI: 10.1186/s12879-019-4025-0

27. Yoon E.C., Vail E., Kleinman G., Lento P.A., Li S., Wang G., Limberger R., Fallon J.T. Lyme disease: a case report of a 17-year-old male with fatal Lyme carditis. *Cardiovasc. Pathol*. 2015; 24(5): 317–21. DOI: 10.1016/j.carpath.2015.03.003

28. Kostić T., Momčilović S., Perišić Z.D., Apostolović S.R., Cvetković J., Jovanović A., Barać A., Šalinger-Martinović S., Tasić-Otašević S. Manifestations of Lyme carditis. *Int. J. Cardiol*. 2017; 232: 24–32. DOI: 10.1016/j.ijcard.2016.12.169

29. Nikolić A., Boljević D., Bojić M., Veljković S., Vuković D., Paglietti B., Micić J., Rubino S. Lyme Endocarditis as an Emerging Infectious Disease: A Review of the Literature. *Front. Microbiol*. 2020; 11: 278. DOI: 10.3389/fmicb.2020.00278

30. Haddad O., Gillinov M., Fraser T., Shrestha N., Pettersson G.B. Mitral Valve Endocarditis: A Rare Manifestation of Lyme Disease. *Ann. Thorac. Surg*. 2019; 108(2): e85–e86. DOI: 10.1016/j.athoracsur.2018.12.046

31. Vieira M.L., Nascimento A.L. Interaction of spirochetes with the host fibrinolytic system and potential roles in pathogenesis. *Crit. Rev. Microbiol*. 2016; 42(4): 573–587. DOI: 10.3109/1040841X.2014.

32. Haake D.A., Matsunaga J. Leptospiral Immunoglobulin-Like Domain Proteins: Roles in Virulence and Immunity. *Front. Immunol*. 2021; 11: 579907. DOI: 10.3389/fimmu.2020.579907

33. Reznik E.V., Prushkovskaya M.P., Presnova E.D., Novikova N.A., Ivaschenko R.A., Dedov E.I., Nikitin A.E., Nikitin I.G. Case of thrombosis of the portal vein and its branches in a patient seropositive for Borrelia antigens. *Terapevticheskii Arkhiv*. 2018; 90(11): 79–89 (In Russ., English abstract). DOI: 10.26442/terarkh2018901179-89

34. Rauer S., Kastenbauer S., Hofmann H., Fingerle V., Huppertz H.I., Hunfeld K.P., Krause A., Ruf B., Dersch R.; Consensus group. Guidelines for diagnosis and treatment in neurology — Lyme neuroborreliosis. *Ger. Med. Sci*. 2020; 18: Doc03. DOI: 10.3205/000279

35. Marques A.R. Lyme Neuroborreliosis. *Continuum (Minneap Minn)*. 2015; 21(6 Neuroinfectious Disease): 1729–1744. DOI: 10.1212/CON.0000000000000252

36. Eckman E.A., Pacheco-Quinto J., Herdt A.R., Halperin J.J. Neuroimmunomodulators in Neuroborreliosis and Lyme Encephalopathy. *Clin. Infect. Dis*. 2018; 67(1): 80–88. DOI: 10.1093/cid/ciy019

37. Yankovwskaya Y.D., Chernobrovkina T.Y., Koshkin M.I. Status update on the problem of ixodic lyme disease. *The Russian Archives of Internal Medicine*. 2015; 6: 21–27 (In Russ., English abstract). DOI: 10.20514/2226-6704-2015-0-6-21-27

38. Rojko T., Bogovič P., Lotrič-Furlan S., Ogrinc K., Cerar-Kišek T., Glinšek Biškup U., Petrovec M., Ružić-Sabljić E., Kastrin A., Strle F. Borrelia burgdorferi sensu lato infection in patients with peripheral facial palsy. *Ticks. Tick. Borne. Dis.* 2019; 10(2): 398–406. DOI: 10.1016/j.ttbdis.2018.11.019

39. Egorova T.V., Malkova L.V., Ryabova N.V. Damage of nervous system in tick-bite borreliosis (Lyme disease) in children in the kirov region. *Children Infections*. 2017; 16(4): 36–41 (In Russ., English abstract). DOI: 10.22627/2072-8107-2017-16-4-36-41

40. Fülöp T., Itzhaki R.F., Balin B.J., Miklossy J., Barron A.E. Role of Microbes in the Development of Alzheimer's Disease: State of the Art — An International Symposium Presented at the 2017 IAGG Congress in San Francisco. *Front. Genet*. 2018; 9: 362. DOI: 10.3389/fgene.2018.00362

41. Halperin J.J. Neuroborreliosis. *Neurol. Clin*. 2018; 36(4): 821–830. DOI: 10.1016/j.ncl.2018.06.006

42. Sumlivaya O.N., Vorobyeva N.N., Karakulova Y.V. Postinfectious syndrome of convalescentsixodes tick-borne borreliosis. *Journal Infectology*. 2014; 6(4): 27–32 (In Russ., English abstract). DOI: 10.22625/2072-6732-2014-6-4-27-32

43. Müller K.E. Damage of collagen and elastic fibres by borrelia burgdorferi — known and new clinical and histopathological aspects. *Open Neurol. J*. 2012; 6: 179–186. DOI: 10.2174/1874205X01206010179

44. Fiacco R., Clancy J.T. Spontaneous Rupture of Multiple Tendons in the Lower Extremity Following the Diagnosis of Lyme Disease. *J. Am. Podiatr. Med. Assoc*. 2019; 109(6): 455–458. DOI: 10.7547/17-179

45. Jutras B.L., Lochhead R.B., Kloos Z.A., Biboy J., Strle K., Booth C.J., Govers S.K., Gray J., Schumann P., Vollmer W., Bockenstedt L.K., Steere A.C., Jacobs-Wagner C. Borrelia burgdorferi peptidoglycan is a persistent antigen in patients with Lyme arthritis. *Proc. Natl. Acad. Sci. USA*. 2019; 116(27): 13498–13507. DOI: 10.1073/pnas.1904170116

46. Sakharova A.V., Didenko L.V., Muravina T.I., Chaikovskaya R.P., Kost E.A., Mir-Kasimov M.F. Direct morphological identification of Borrelia burgdorferi in the muscle biopsies: the possibility of association of the neuromuscular abnormalities with Borreliosis. Neuromuscular Diseases. 2013; 1: 35–45 (In Russ., English abstract). DOI: 10.17650/2222-8721-2013-0-1-35-45

47. van Dee L., Stehouwer M., van Bemmel T. Systemic Sarcoidosis Associated with Exposure to Borrelia burgdorferi in a 21-Year-Old Man. *Eur. J. Case Rep. Intern. Med*. 2018; 5(10): 000942. DOI: 10.12890/2018_000942

48. Esteves T., Aparicio G., Garcia-Patos V. Is there any association between Sarcoidosis and infectious agents? A systematic review and meta-analysis. *BMC Pulm. Med*. 2016; 16(1): 165. DOI: 10.1186/s12890-016-0332-z

49. Kalmár Z., Sándor A.D., Matei I.A., Ionică A., D'Amico G., Gherman C.M., Mihalca A.D. Borrelia spp. in small mammals in Romania. *Parasit. Vectors*. 2019; 12(1): 461. DOI: 10.1186/s13071-019-3713-3

50. Zanchi A.C., Gingold A.R., Theise N.D., Min A.D. Necrotizing granulomatous hepatitis as an unusual manifestation of Lyme disease. *Dig. Dis. Sci*. 2007; 52(10): 2629–2632. DOI: 10.1007/s10620-006-9405-9

51. Aggarwal A., Reid D., Walker D. Lyme disease and hemi-diaphragmatic paralysis: A case report and review of literature. *IDCases*. 2020; 20: e00730. DOI: 10.1016/j.idcr.2020.e00730

52. Erol I., Kılıçarslan B., Saygi S., Demir S., Alehan F. Acute transverse myelitis in a child with Lyme disease and a review of literature. *Pediatr. Neurol*. 2013; 48(4): 325–328. DOI: 10.1016/j.pediatrneurol.2012.12.001

53. Murillo G., Ramírez B., Romo L.A., Muñoz-Sanz A., Hileeto D., Calonge M. Oculopalpebral borreliosis as an unusual manifestation of Lyme disease. *Cornea*. 2013; 32(1): 87–90. DOI: 10.1097/ICO.0b013e318243e45c

54. Cruz I.O., Alves Pereira S., Vieira B., Chora I., Coelho P. A Rare Cause of Optic Neuropathy. *Cureus*. 2020; 12(2): e6906. DOI: 10.7759/cureus.6906

55. Maxwell S.P. The elusive understanding of lyme disease in non-endemic geographic areas: an exploratory survey of patients with chronic symptoms in Texas. *J. Patient. Exp*. 2020; 7(6): 1621–1626. DOI: 10.1177/2374373520926821

56. Lygina E.V. Miroshkin S.V. Clinical case of ixodes tick-borne borreliosis with development A-V blockade and implantation of the pacemaker. *I.P. Pavlov Russian Medical Biological Herald*. 2017; 25(4):

586–598 (In Russ., In English). DOI: 10.23888/PAVLOVJ20174586-598

57. Rebman A.W., Aucott J.N. Post-treatment Lyme Disease as a Model for Persistent Symptoms in Lyme Disease. *Front. Med. (Lausanne).* 2020; 7: 57. DOI: 10.3389/fmed.2020.00057

58. Sapi E., Kasliwala R.S., Ismail H., Torres J.P., Oldakowski M., Markland S., Gaur G., Melillo A., Eisendle K., Liegner K.B., Libien J., Goldman J.E. The Long-Term Persistence of Borrelia burgdorferi Antigens and DNA in the Tissues of a Patient with Lyme Disease. *Antibiotics (Basel)*. 2019; 8(4): 183. DOI: 10.3390/antibiotics8040183

59. Rivera-Izquierdo M., Martín-delosReyes L.M., Láinez-Ramos-Bossini A.J., Ruiz-Díaz P., Casado-Fernández E., Bueno-Cavanillas A., Martínez-Ruiz V. Hospitalisation by tick-borne diseases in the last 10 years in two hospitals in South Spain: analysis of tick exposure data collected in the Emergency Department. *Epidemiol. Infect*. 2019; 147: e255. DOI: 10.1017/S095026881900147X

60. Bonin S. Diagnostic Tools for Borrelia Assessment in Humans. *The Open Dermatology Journal*. 2016; 10(1): 62–69. DOI: 10.2174/1874372201610010062

61. Leeflang M.M., Ang C.W., Berkhout J., Bijlmer H.A., Van Bortel W., Brandenburg A.H., Van Burgel N.D., Van Dam A.P., Dessau R.B., Fingerle V., Hovius J.W., Jaulhac B., Meijer B., Van Pelt W., Schellekens J.F., Spijker R., Stelma F.F., Stanek G., Verduyn-Lunel F., Zeller H., Sprong H.. The diagnostic accuracy of serological tests for Lyme borreliosis in Europe: a systematic review and meta-analysis. *BMC Infect. Dis*. 2016; 16: 140. DOI: 10.1186/s12879-016-1468-4

62. Raffetin A., Saunier A., Bouiller K., Caraux-Paz P., Eldin C., Gallien S., Jouenne R., Belkacem A., Salomon J., Patey O., Talagrand-Reboul E., Jaulhac B., Grillon A. Unconventional diagnostic tests for Lyme borreliosis: a systematic review. *Clin. Microbiol. Infect*. 2020; 26(1): 51–59. DOI: 10.1016/j.cmi.2019.06.033

63. Fingerle V., Sing A. Lyme-Borreliose: Serologische und mikrobiologische Diagnostik und Differenzialdiagnostik [Lyme Borreliosis: Serological and Microbiological Diagnostics and Differential Diagnosis]. *Dtsch. Med. Wochenschr.* 2020; 145(1): 29–34 (German). DOI: 10.1055/a-0793-4544

64. Di Domenico E.G., Cavallo I., Bordignon V., D'Agosto G., Pontone M., Trento E., Gallo M.T., Prignano G., Pimpinelli F., Toma L., Ensoli F. The Emerging Role of Microbial Biofilm in Lyme Neuroborreliosis. *Front. Neurol*. 2018; 9: 1048. DOI: 10.3389/fneur.2018.01048

65. Geebelen L., Lernout T., Kabamba-Mukadi B., Saegeman V., Sprong H., Van Gucht S., Beutels P., Speybroeck N., Tersago K. The HUMTICK study: protocol for a prospective cohort study on post-treatment Lyme disease syndrome and the disease and cost burden of Lyme borreliosis in Belgium. *Arch. Public Health*. 2017; 75: 42. DOI: 10.1186/s13690-017-0202-z

## ВКЛАД АВТОРОВ

**Блажняя Л.П.**

Разработка концепции — формулировка и развитие ключевых целей и задач.

Проведение исследования — сбор, анализ и интерпретация полученных данных.

Подготовка и редактирование текста — составление черновика рукописи, его критический пересмотр с внесением ценного интеллектуального содержания; участие в научном дизайне.

Утверждение окончательного варианта статьи — принятие ответственности за все аспекты работы, целостность всех частей статьи и ее окончательный вариант.

**Авдеева М.Г.**

Разработка концепции — формирование идеи; развитие ключевых целей и задач.

Проведение исследования — анализ и интерпретация полученных данных.

Подготовка и редактирование текста — критический пересмотр черновика рукописи с внесением ценного интеллектуального содержания; составление научного дизайна; подготовка и презентация опубликованной работы.

Утверждение окончательного варианта статьи — принятие ответственности за все аспекты работы, целостность всех частей статьи и ее окончательный вариант.

**Мошкова Д.Ю.**

Разработка концепции — формулировка и развитие ключевых целей и задач.

Проведение исследования — сбор, анализ и интерпретация полученных данных.

Подготовка и редактирование текста — составление черновика рукописи, его критический пересмотр; составление научного дизайна; подготовка и презентация опубликованной работы.

Утверждение окончательного варианта статьи — принятие ответственности за все аспекты работы, целостность всех частей статьи и ее окончательный вариант.

## AUTHOR CONTRIBUTIONS

**Blazhnyaya L.P.**

Conceptualisation — statement and development of key goals and objectives.

Conducting research — collection, analysis and interpretation of data.

Text preparation and editing — drafting of the manuscript, its critical revision with a valuable intellectual investment; contribution to the scientific layout.

Approval of the final manuscript — acceptance of responsibility for all aspects of the work, integrity of all parts of the article and its final version.

**Avdeeva M.G.**

Conceptualisation — concept statement, development of key goals and objectives.

Conducting research -- data analysis and interpretation.

Text preparation and editing — critical revision of the manuscript draft with a valuable intellectual investment; design of scientific layout; creation and presentation of published work.

Approval of the final manuscript — acceptance of responsibility for all aspects of the work, integrity of all parts of the article and its final version.

**Moshkova D.Yu.**

Conceptualisation — statement and development of key goals and objectives.

Conducting research — collection, analysis and interpretation of data.

Text preparation and editing — drafting of the manuscript, critical draft revision; design of scientific layout; creation and presentation of published work.

Approval of the final manuscript — acceptance of responsibility for all aspects of the work, integrity of all parts of the article and its final version.

## Сведения об авторах / Information about the authors

**Блажняя Людмила Павловна** — кандидат медицинских наук, доцент, доцент кафедры инфекционных болезней и фтизиопульмонологии федерального государственного бюджетного образовательного учреждения высшего образования «Кубанский государственный медицинский университет» Министерства здравоохранения Российской Федерации.

https://orcid.org/0000-0002-0055-1764

**Авдеева Марина Геннадьевна*** — доктор медицинских наук, профессор, заведующая кафедрой инфекционных болезней и фтизиопульмонологии федерального государственного бюджетного образовательного учреждения высшего образования «Кубанский государственный медицинский университет» Министерства здравоохранения Российской Федерации.

https://orcid.org/0000-0002-4979-8768

Контактная информация: e-mail: avdeevam@mail.ru;

ул. им. Митрофана Седина, д. 4, г. Краснодар, 350063, Россия

**Мошкова Дарья Юрьевна** — кандидат медицинских наук, доцент кафедры инфекционных болезней и фтизиопульмонологии федерального государственного бюджетного образовательного учреждения высшего образования «Кубанский государственный медицинский университет» Министерства здравоохранения Российской Федерации.

https://orcid.org/0000-0003-1401-6970

**Lyudmila P. Blazhnyaya** — Cand. Sci. (Med.), Assoc. Prof., Chair of Infectious Diseases and Phthisiopulmonology, Kuban State Medical University.

https://orcid.org/0000-0002-0055-1764

**Marina G. Avdeeva*** — Dr. Sci. (Med.), Prof., Head of the Chair of Infectious Diseases and Phthisiopulmonology, Kuban State Medical University.

https://orcid.org/0000-0002-4979-8768

Corresponding author: e-mail: avdeevam@mail.ru;

Mitrofana Sedina str., 4, Krasnodar, 350063, Russia

**Dar'ya Yu. Moshkova** — Cand. Sci. (Med.), Assoc. Prof., Chair of Infectious Diseases and Phthisiopulmonology, Kuban State Medical University.

https://orcid.org/0000-0003-1401-6970

* Автор, ответственный за переписку / Corresponding author