

охранение России – стратегия развития: Матер. 9-го съезда педиатров России. – М., 2001. – С. 167–168.

4. Демикова Н. С., Кобринский Б. А. Эпидемический мониторинг врожденных пороков развития в Российской Федерации. – М.: Пресс-Арт, 2011. – С. 236.

5. Кобринский Б. А. Мониторинг состояния здоровья детей с использованием современных компьютерных технологий // Рос. вест. перинатол. и педиатрии. – 2009. – № 1. – С. 6–11.

6. Кобринский Б. А. Автоматизированные регистры медицинского назначения: теория и практика применения. – М.: ИД «Менеджер здравоохранения», 2011. – С. 148.

7. Кобринский Б. А., Воропаева Я. В. Анализ динамики распространенности хронических заболеваний у российских детей // Рос. вестник перинатол. и педиатрии. – 2012. – Т. 57. № 4 (1). – С. 4–12.

8. Шаробаро В. Е., Степина Т. Г., Ваганов В. А. Влияние экологических факторов на состояние здоровья детей // Экология и здоровье детей России: Матер. конф. – Смоленск, 2000. – С. 195–196.

9. Шарапова О. В., Лысков И. В. О совершенствовании медицинской помощи учащимся в общеобразовательных учреждениях // Рос. вест. перинатол. и педиатрии. – 2008. – № 1. – С. 6–9.

10. Шашель В. А., Нефедов П. В., Настенко В. П. Способ оценки экологического состояния окружающей среды. Патент № 2156975 G01 № 33/00. Опубл. 27.09.2000. Бюл. № 27.

11. Широкова В. И., Царегородцев А. Д., Кобринский Б. А. и др. Мониторинг диспансеризации детского населения: состояние его эффективности // Рос. вест. перинатол. и педиатрии. – 2009. – № 4. – С. 4–10.

Поступила 01.04.2014

Е. В. ШИМЧЕНКО^{1,3}, Е. И. КЛЕЩЕНКО^{1,2}, К. Ф. ГОЛОСЕЕВ²

ЗНАЧЕНИЕ МАГНИТНО-РЕЗОНАНСНОЙ ТОМОГРАФИИ ДЛЯ РАННЕЙ ДИАГНОСТИКИ ПЕРИНАТАЛЬНЫХ ГИПОКСИЧЕСКИ-ИШЕМИЧЕСКИХ ПОРАЖЕНИЙ ГОЛОВНОГО МОЗГА

*¹Кафедра педиатрии с курсом неонатологии ФПК и ППС ГБОУ ВПО
Кубанского государственного медицинского университета Минздрава России,
Россия, 350063, г. Краснодар, ул. Седина, 4;*

*²ГБУЗ «Детская краевая клиническая больница» МЗ КК,
Россия, 350007, г. Краснодар, пл. Победы, 1; тел. 88612680237;*

*³МБУЗ «Краснодарская городская клиническая больница скорой медицинской помощи»,
Россия, 350042, г. Краснодар, ул. 40 лет Победы, 14;
тел. 8 (918) 329-03-48. E-mail: ev2273@mail.ru*

В статье представлены преимущества использования диффузионно-взвешенной магнитно-резонансной томографии (ДВ МРТ) для выявления гипоксически-ишемических поражений головного мозга у новорожденных. В исследование включены 105 новорожденных с перинатальным поражением головного мозга, получавших лечение в реанимационном отделении и в отделении патологии новорожденных на первом месяце жизни. Показана большая информативность диффузионно-взвешенных изображений (ДВИ) для диагностики гипоксически-ишемических поражений. При отсутствии структурных повреждений головного мозга новорожденных выраженное повышение сигнальных характеристик на ДВИ свидетельствовало о значительных патофизиологических изменениях. В последующем у детей формировались структурные изменения в форме кистозной энцефаломалиции с расширением ликворных пространств, проявляющиеся выраженным неврологическим дефицитом.

Ключевые слова: новорожденный, магнитно-резонансная томография, диффузионно-взвешенное изображение, гипоксически-ишемическое поражение, головной мозг.

E. V. SHIMCHENKO^{1,3}, E. I. KLESHENKO^{1,2}, K. F. GOLOSEEV²

THE VALUE OF MAGNETIC RESONANCE IMAGING FOR EARLY DIAGNOSTICS
OF PERINATAL HYPOXIC-ISCHEMIC BRAIN LESIONS

*¹Pediatrics chair with a course of a neonatology of FPK
and PPS GBOU VPO to KubGMU Minzdrava of Russia,
Russia, 350063, Krasnodar, Sedina str., 4;*

*²GBUZ «Children's regional clinical hospital» MZ KK,
Russia, 350007, Krasnodar, Victory sq., 1; tel. 88612680237;*

The article presents advantages of use the diffusion-weighted magnetic resonance imaging (DW MRI) for revealing of hypoxic-ischemic brain lesions in neonates. The trial included 105 neonates with perinatal brain lesions who had been undergoing treatment at a resuscitation department or neonatal pathology department in the first month of life. The article shows high information value of diffusion-weighted imagings (DWI) for diagnostics of hypoxic-ischemic lesions. In the event of no structural brain lesions of neonates, pronounced increase in signal characteristics revealed by DWI indicated considerable pathophysiological alterations. Subsequently, children developed structural alterations in the form of cystic encephalomalacia with the expansion of cerebrospinal fluid spaces manifested with pronounced neurological deficit.

Key words: neonate, magnetic resonance imaging, diffusion-weighted imaging, hypoxic-ischemic lesion, brain.

Введение

В связи с успехами в организации эффективного выхаживания новорожденных проблема ранней диагностики и определения прогноза по развитию тяжелых гипоксически-ишемических поражений головного мозга приобрела большую актуальность. Ведущее место в структуре заболеваний, приводящих к инвалидности, занимают психические расстройства, болезни нервной системы и органов чувств. До 60–70% причин детской инвалидности связаны с перинатальной патологией [1].

В настоящее время наиболее широко используемым методом визуализации является нейросонография. Этот метод применяется для выявления внутрижелудочковых кровоизлияний, кистозной перивентрикулярной лейкомаляции, но имеет низкую чувствительность для обнаружения диффузных изменений белого вещества [9].

В последнее десятилетие для исследования головного мозга новорожденных все шире используют МРТ. Магнитно-резонансная диффузия – одна из наиболее эффективных методик магнитно-резонансного исследования ткани мозга при острых нарушениях мозгового кровообращения по ишемическому типу [6]. Ишемические инсульты составляют около 80% общего числа инсультов. Ишемический инсульт обусловлен уменьшением кровотока в определенной зоне [5], мозг не получает достаточного количества крови и вместе с ней питательных веществ и кислорода. Оценка диффузионных процессов играет важную роль в ранней диагностике гипоксически-ишемических поражений головного мозга у новорожденных.

ДВ МРТ – метод магнитно-резонансной томографии, позволяющий получить изображения биологических тканей, взвешенных по диффузии молекул воды на микроструктурном уровне. Интенсивность сигнала на ДВИ отражает диффузионную способность молекул воды в вокселе исследуемого объекта. Диффузия не является случайной, поскольку биологические ткани структурированы. Различная степень ограничения свободной диффузии молекул воды является по-

тенциальным источником контрастности изображения.

ДВИ позволяют отображать броуновское движение в анатомических структурах и оценивать скорость движения молекул воды, одновременно обеспечивая высокий контраст между поврежденными и окружающими неизменными тканями [3]. Изменение диффузии молекул воды, выявляемое на ДВИ, измеряется при вычислении коэффициента диффузии.

Наиболее успешно ДВ МРТ применяется в диагностике ишемических повреждений головного мозга. Такие патофизиологические процессы, как гипоксия и ишемия, приводят к деполяризации мембран, изменениям мембранной проницаемости, изменениям в ионном обмене и поступлению воды в клетки. Набухание клеток влечёт за собой компрессию экстрацеллюлярного пространства и ограничение диффузии экстрацеллюлярной воды, что приводит к повышению сигнальных характеристик на ДВИ и низким значениям коэффициента диффузии [4].

ДВ МРТ является наиболее объективным методом для подтверждения перинатального повреждения головного мозга у новорожденных и позволяет выявить изменения, имеющие гипоксически-ишемическое происхождение [8].

Цель исследования – показать преимущества использования режима ДВИ при МР-исследовании для выявления распространенности и интенсивности гипоксически-ишемических повреждений головного мозга у новорожденных, что позволит прогнозировать развитие в дальнейшем неврологического дефицита у ребенка. Особенно важно раннее обнаружение патофизиологических изменений, приводящих к структурным и функциональным повреждениям головного мозга у детей, для подбора комплекса лечебных мероприятий, улучшающих прогноз неврологического развития ребенка.

Материалы и методы исследования

МРТ проводилась на базе ГБУЗ «Детская краевая клиническая больница» г. Краснодара.

В исследование были включены 105 новорожденных с перинатальным поражением головного мозга, получавших лечение в реанимационном отделении и в отделении патологии новорожденных на первом месяце жизни. У 65 новорожденных основной группы помимо проведения нейросонографии выполнялась МРТ в режиме T1 и T2 взвешенных изображений, FLAIR, ДВИ. У остальных 40 новорожденных, составивших контрольную группу, проводилась только нейросонография.

При выполнении МРТ анестезиологическое пособие осуществлялось с использованием севофлурана для ингаляционного наркоза. Безопасность исследования обеспечивалась мониторингом частоты сердечных сокращений, дыхания, артериального давления, сатурации. У всех детей в течение исследования сохранялись адекватные дыхание и сердечная деятельность.

Результаты исследования

При выполнении МРТ с использованием режима ДВИ у 65 новорожденных основной группы выявлены следующие изменения: диффузные гипоксически-ишемические повреждения головного мозга – 26 (40%) детей (рис. 1), очаги ишемии различной локализации – 9 (13,8%) детей (рис. 2), внутричерепные кровоизлияния – 11 (17%) детей, задержка миелинизации – 7 (10,7%) детей, аномалии развития головного мозга – 6 (9,2%) детей. У 6 (9,2%) детей структурная патология не выявлена (таблица).

В группе новорожденных с диффузными гипоксически-ишемическими повреждениями головного мозга у 11 детей отмечалось повышение сигнальных характеристик на ДВИ преимущественно в перивентрикулярной области (рис. 1а), у 6 детей – в субкортикальной зоне, у 4 детей – в области базальных ядер и таламуса (рис. 1б). Пятеро детей имели диффузное

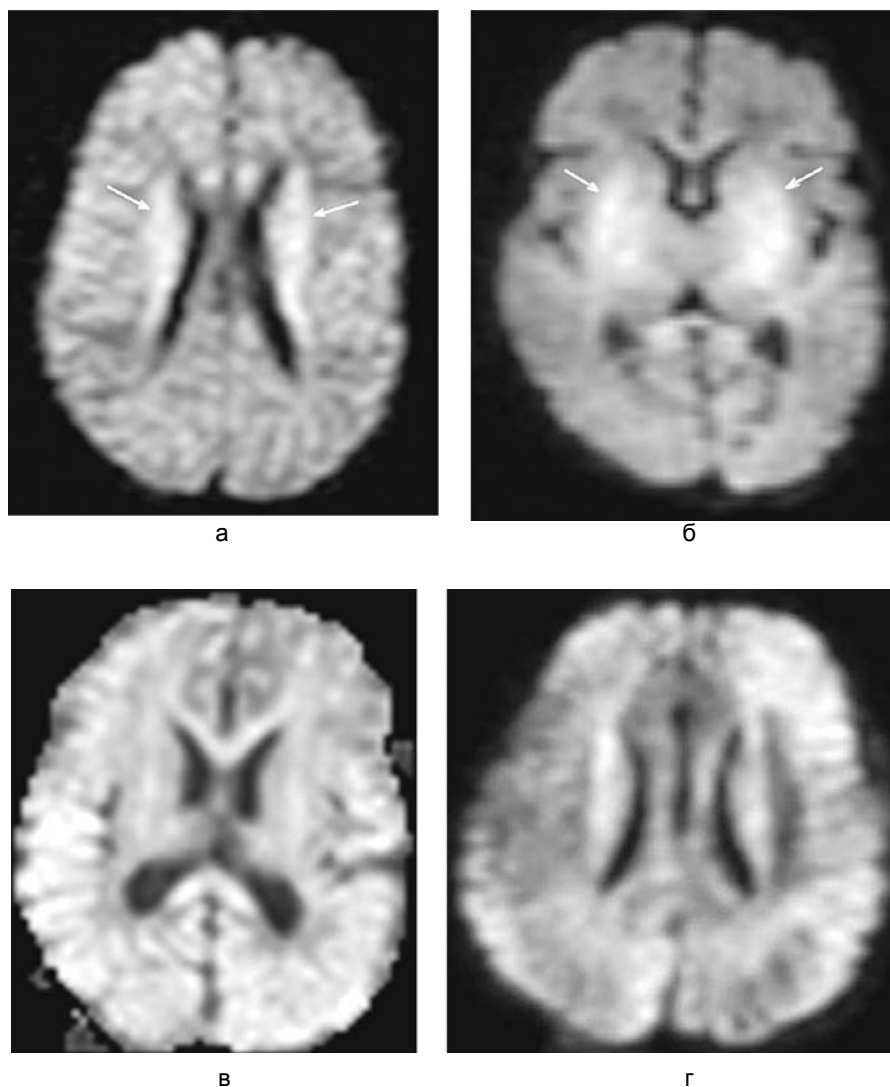


Рис. 1. МРТ. Диффузионно-взвешенные изображения:
а – перивентрикулярная лейкомаляция; б – энцефаломалация в проекции базальных ядер;
в, г – диффузная энцефаломалация (субкортикальный некроз, перивентрикулярная лейкомаляция)

Структурная патология головного мозга, выявленная с помощью МРТ и НСГ

Структурная патология головного мозга	Основная группа, n=65	Контрольная группа, n=40
Гипоксически-ишемические повреждения головного мозга:		
– очаги ишемии различной локализации	–	–
– субкортикальная ишемия	9	–
– перивентрикулярная ишемия	6	–
– ишемия в области базальных ядер и таламуса	11	12
– диффузная энцефаломалация:	4	–
а) выраженное диффузное повышение сигнальных характеристик	2	–
б) поликистозная энцефаломалация	3	1
Внутричерепные кровоизлияния	11	5
Задержка миелинизации	7	–
Аномалии развития головного мозга	6	3
Структурная патология не выявлена	6	19
Всего	65	40

гипоксически-ишемическое повреждение головного мозга с выраженным повышением сигнальных характеристик на ДВИ в перивентрикулярной и субкортикальной зонах (рис. 1в, г) с исходом в кистозную энцефаломалацию. Следует отметить, что у всех новорожденных с внутричерепными кровоизлияниями выявлены гипоксически-ишемические повреждения головного мозга различной степени выраженности. В группе детей с задержкой миелинизации у 6 новорожденных (85,7%) и в группе детей с аномалиями развития головного мозга у 4 новорожденных (66,6%) также зарегистрированы гипоксически-ишемические изменения на ДВИ, проявляющиеся повышением сигнальных характеристик.

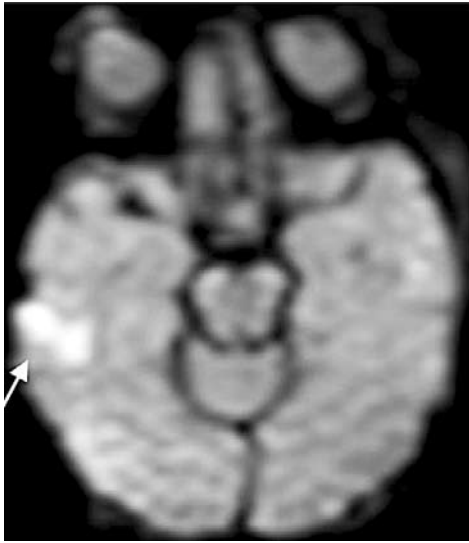
При выполнении ДВИ ткань с ограниченной диффузией выглядит более яркой (зона ишемии), а ткань с менее ограниченной диффузией – более темной (рис. 1, 2) [9]. Каждый воксель ДВИ имеет интенсивность, отражающую степень свободы диффузии воды соответствующей локализации.

На ДВИ (рис. 2) показаны очаги ишемии головного мозга новорожденных различной локализации.

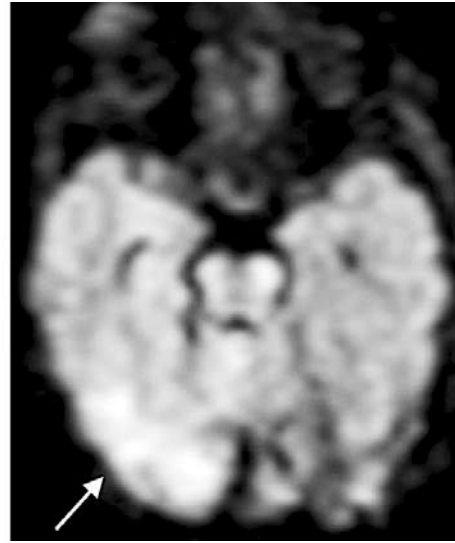
При проведении нейросонографии у 40 новорожденных контрольной группы выявлены проявления кистозной энцефаломалации – 1 (2,5%) детей, перивентрикулярная ишемия – 12 (30%) детей, внутричерепные кровоизлияния – 5 (12,5%) детей, аномалии развития головного мозга – 3 (7,5%) детей. У 19 (47,5%) детей структурная патология не выявлена (таблица). Новорожденные с постгеморрагической окклюзионной гидроцефалией вошли в группу детей с внутричерепными кровоизлияниями, с врожденной гидроцефалией – в группу аномалий развития головного мозга.

В таблице отражены преимущества использования у новорожденных МРТ головного мозга в режиме ДВИ. В основной группе у 56 детей (86,1%) на ДВИ выявлены гипоксически-ишемические изменения. У всех детей с диффузной энцефаломалацией, перивентрикулярной ишемией, субкортикальной ишемией отмечалось расширение наружных ликворных пространств и/или желудочковой системы – 22 новорожденных (33,8%) основной группы. Кистозная стадия поражения головного мозга выявлена у 9 детей в форме перивентрикулярных, субкортикальных кист или мультикистозных изменений. У остальных детей основной группы церебральная ишемия проявлялась на ДВИ только повышением сигнальных характеристик. Чем раньше проводилось исследование, тем менее выражено было расширение ликворных пространств, и о гипоксически-ишемических изменениях головного мозга можно было судить по интенсивности сигнальных характеристик. Более интенсивное повышение сигнальных характеристик приводило в дальнейшем к более выраженным структурным изменениям головного мозга.

В контрольной группе при проведении нейросонографии у 21 ребенка (52,5%) выявлены изменения, вызванные воздействием гипоксии и ишемии, в форме перивентрикулярной ишемии, кистозной энцефаломалации, внутричерепных кровоизлияний. Кистозная стадия поражения головного мозга выявлена у 2 детей этой группы: в форме перивентрикулярных кист у одного ребенка и мультикистозных изменений – у второго ребенка. Уточнение распространенности и интенсивности гипоксически-ишемических повреждений головного мозга возможно лишь при выполнении ДВ МРТ.



а



б

Рис. 2. МРТ. Диффузионно-взвешенные изображения. Очаги ишемии головного мозга: а – очаг ишемии правой височной доли; б – очаг ишемии правой височной и затылочной долей

Выявляемость гипоксически-ишемических изменений головного мозга у новорожденных при использовании МРТ в режиме ДВИ значительно выше.

Обсуждение

МР-исследование в режиме ДВИ несет гораздо больше информации о локализации и выраженности гипоксически-ишемического повреждения головного мозга новорожденного.

При одной и той же выраженности поражения центральной нервной системы в клинической картине (мышечная гипотония, снижение сухожильных и физиологических рефлексов) и на нейросонографии у новорожденных в дальнейшем отмечаются различные морфологические изменения [2]. Поэтому выполнение МР-исследования в режиме ДВИ поможет достоверно оценить состояние ребенка. Даже при выраженном гипоксически-ишемическом повреждении головного мозга у ребенка первые 2–3 недели жизни структурные изменения на нейросонографии не визуализируются (отсутствуют кисты, расширение ликворных пространств), но на ДВИ выявляется значительное повышение сигнальных характеристик: диффузная энцефаломалация в последующем с исходом в кистозную энцефаломалацию с расширением ликворных пространств (заместительная гидроцефалия). Особенно опасна фаза ложной нормализации, возникающая на 2–3-м месяце жизни ребенка. Для неё характерны снижение нейрональных потерь и уменьшение выраженности неврологических расстройств. Улучшается общее состояние, повышается двигательная активность, происходит восстановление мышечного тонуса, сухожильных рефлексов, в последующем переходящее в фазу спастических явлений [1].

Для правильной оценки состояния новорожденного и прогнозирования развития дальнейшего неврологического дефицита важны локализация и размеры гипоксически-ишемического повреждения головного мозга, интенсивность повышения сигнальных характеристик на ДВИ. Большое значение имеет выявление перинатального поражения центральной нервной системы на ранних этапах развития ребенка в период новорожденности для подбора лечебных мероприятий, охватывающих весь восстановительный период жизни ребенка и улучшающих его дальнейшее неврологическое развитие.

МРТ является доступным методом обследования в краевых, областных и некоторых районных центрах. Часть новорожденных детей из районных центров переводится на второй этап выхаживания в краевые, областные центры, что увеличивает доступность метода. Безопасность исследования при проведении анестезиологического пособия обеспечивается мониторингом частоты сердечных сокращений, дыхания, артериального давления, сатурации.

ДВ МРТ является объективным методом для выявления гипоксически-ишемического повреждения головного мозга. Использование такого метода нейровизуализации, как ДВ МТР, у новорожденных позволяет правильно оценить состояние ребенка на ранних этапах, своевременно подобрать комплекс лечебных мероприятий, способствующих уменьшению в дальнейшем неврологического дефицита, повышению качества жизни ребенка.

ЛИТЕРАТУРА

1. Барашнев Ю. И. Перинатальная неврология. – Москва: издательство «Триада-Х», 2001. – 638 с.

2. *Голосная Г. С.* Нейрохимические аспекты патогенеза гипоксических поражений мозга у новорожденных. – Москва: МЕДПРАКТИКА-М, 2009. – 128 с.
3. *Какунина А. С.* Возможности и ограничения оценки диффузии с помощью МР-томографии // 8-я Всероссийская межвузовская конференция молодых ученых. – Санкт-Петербург, 2011. – С. 200–201.
4. *Карельская Н. А., Кармазановский Г. Г.* Диффузионно-взвешенная магнитно-резонансная томография всего тела // Хирургия. Журнал им. Н. И. Пирогова. – 2010. – № 8. – С. 57–60.
5. *Трофимова Т. Н., Ананьева Н. И., Назинкина Ю. В., Карпенко А. К., Халиков А. Д.* Нейрорадиология. – Санкт-Петербург: издательский дом «СПБМАПО», 2009. – 284 с.
6. *Труфанов Г. Е., Тютин Л. А.* Магнитно-резонансная спектроскопия. – Санкт-Петербург: ЭЛБИ-СПб, 2008. – 237 с.
7. *Уэстбрук К.* Магнитно-резонансная томография: Справочник / Под ред. Ж. В. Шейх, С. М. Горбунова. – Москва: БИНОМ, 2011. – 448 с.
8. *Rutherford M., Counseii S., Allsop J., Boardman J., Kapellou O., Larkman D., Hajnal J., Edwards D.* Diffusion-weighted magnetic resonance imaging in term perinatal brain injury: a comparison with site of lesion and time from birth // Pediatrics. – 2004. – № 114. – С. 1004–1014.
9. *Woodward L. J., Anderson P. J., Austin N. C., Howard K., Inder T. E.* Neonatal MRI to predict neurodevelopmental outcomes in preterm infants // The new england journal of medicine. – 2006. – № 355. – С. 685–694.

Поступила 03.04.2014