УДК 616.314.17-07(021/22)-007.5-089:616.716.1]-07

Д. А. ДОМЕНЮК [1], М. П. ПОРФИРИАДИС [1], Д. М. ИЛИДЖЕВ [1], Г. М-А. БУДАЙЧИЕВ [1], Э. Г. ВЕДЕШИНА [2], С. В. ДМИТРИЕНКО [2]

РАЗМЕРНЫЕ И ТОПОГРАФИЧЕСКИЕ ОСОБЕННОСТИ ЭЛЕМЕНТОВ ВИСОЧНО-НИЖНЕЧЕЛЮСТНОГО СУСТАВА ПРИ МЕЗИАЛЬНОЙ ОККЛЮЗИИ, ОСЛОЖНЁННОЙ ДЕФЕКТАМИ ЗУБНЫХ РЯДОВ

[1] Кафедра стоматологии общей практики и детской стоматологии ФГБОУ ВО «Ставропольский государственный медицинский университет» Министерства здравоохранения Российской Федерации, 355017, г. Ставрополь, ул. Мира, 310; тел.: 8(918)870-12-05; e-mail: domenyukda@mail.ru

[2] Кафедра стоматологии Пятигорский медико-фармацевтический институт – филиал ФГБОУ ВО «Волгоградский государственный медицинский университет» Министерства здравоохранения Российской Федерации, 357532, Ставропольский край, г. Пятигорск-32, пр. Калинина 11; тел.: 8-(8793)32-44-74; e-mail: s.v.dmitrienko@pmedpharm.ru

РЕЗЮМЕ

Цель. Изучение размерных и топографических характеристик элементов височно-нижнечелюстного сустава при мезиальной окклюзии в зависимости от топографии и протяженности дефектов зубных рядов.

Материалы и методы. Материалами исследований являлись 17 паспортизированных черепов людей с мезиальной окклюзией зубных рядов, которые были разделены на две подгруппы в зависимости от топографии и протяженности дефектов зубных рядов. Краниометрические измерения на черепах людей проведены по основным точкам Мартина, а антропометрические параметры элементов височно-нижнечелюстного сустава изучены на сагиттальных распилах блоков сустава.

Результаты. Размерные характеристики костных элементов височно-нижнечелюстного сустава при мезиальной окклюзии приближены к аналогичным размерам костных элементов при физиологической окклюзии зубных рядов. Статистически достоверные гендерные различия (половой диморфизм) в анатомо-топографическом строении височно-нижнечелюстного сустава при мезиальной окклюзии зубных рядов отсутствует. Мезиальная окклюзия при интактных зубных рядах и включенных дефектах зубных рядов малой протяженности характеризуется отсутствием выраженных структурных изменений элементов височно-нижнечелюстного сустава. Мезиальная окклюзия, осложненная концевыми и включенными дефектами зубных рядов значительной протяженности, в сравнении с физиологической окклюзией и мезиальной окклюзией при включенных дефектах зубных рядов малой протяженности, сопровождается топографо-анатомическими изменениями суставного диска и головки нижней челюсти в нижнечелюстной ямке височной кости.

Заключение. Достижение оптимального функционально-эстетического результата в лечении взрослых пациентов с гнатической формой мезиальной окклюзии возможно только при проведении тщательной диагностики, составлении плана комплексного лечения с учётом индивидуальных анатомо-топографических особенностей зубочелюстной системы и динамического наблюдения врачами смежных специальностей на всех этапах лечения.

Ключевые слова: мезиальная окклюзия, височно-нижнечелюстной сустав, зубочелюстные аномалии, дефекты зубных рядов, нативные препараты черепов

Для цитирования: Доменюк Д.А., Порфириадис М.П., Илиджев Д.М., Будайчиев Г.М-А., Ведешина Э.Г., Дмитриенко С.В. Размерные и топографические особенности элементов височно-нижнечелюстного сустава при мезиальной окклюзии, осложнённой дефектами зубных рядов. *Кубанский научный медицинский вестник.* 2017;24(4):54-64. DOI: 10.25207 / 1608-6228-2017-24-4-54-64.

For citation: Domenyuk D.A., Porfyriadis M.P., Ilijev D.M., Budaychiev G.M-A., Vedeshina E.G., Dmitrienko S.V. Dimensional and topographic features of the elements of the temporomandibular joint with mesial occlusion complicated by dentition defects. *Kubanskij nauchnyj medicinskij vestnik.* 2017;24(4);54-64. (In Russian). DOI: 10.25207 / 1608-6228-2017-24-4-54-64.

D. A. DOMENYUK [1], M. P. PORFYRIADIS [1], D. M. ILIJEV [1], G. M-A. BUDAYCHIEV [1], E. G. VEDESHINA [2], S. V. DMITRIENKO [2]

DIMENSIONAL AND TOPOGRAPHIC FEATURES OF THE ELEMENTS OF THE TEMPOROMANDIBULAR JOINT WITH MESIAL OCCLUSION COMPLICATED BY DENTITION DEFECTS

[1] Department of General Practice Dentistry and Child Dentistry Stavropol State Medical University of the Ministry of Health Care of the Russian Federation,

310 Mira Street, Stavropol, 355017, Russia; tel.: 8(918)870-12-05; e-mail: domenyukda@mail.ru
[2] Department of Dentistry, Pyatigorsk Medical-Pharmaceutical Institute – Branch of Volgograd State Medical University, Russia, 357532, Pyatigorsk-32, Stavropol Region, pr. Kalinina 11;
tel.: 8-(8793)32-44-74; e-mail: s.v.dmitrienko@pmedpharm.ru

SUMMARY

Aim. To study the dimensional and topographic characteristics of the temporomandibular joint elements in mesial occlusion, depending on the topography and the extent of dentition defects.

Materials and methods. The materials of the studies were 17 certified human skulls with mesial occlusion of dentition, which were divided into two subgroups, depending on the topography and extent of dentition defects. Craniometric measurements on human skulls were carried out on the main points of Martin, and the anthropometric parameters of the elements of the temporomandibular joint were studied on sagittal incisions of joint blocks.

Results. Dimensional characteristics of the bone elements of the temporomandibular joint in mesial occlusion are approximated to similar sizes of bone elements in the physiological occlusion of the dentition. Statistically significant gender differences (sexual dimorphism) in the anatomical and topographic structure of the temporomandibular joint are absent in the mesial occlusion of the dentition. Mesial occlusion with intact dentition and included dentition defects of short length is characterized by the absence of pronounced structural changes in the elements of the temporomandibular joint. Mesial occlusion complicated by terminal and included dentition defects of considerable length, in comparison with physiological occlusion and mesial occlusion with included dentition defects of small length, is accompanied by topographic and anatomical changes of the constrictive disk and the head of the lower jaw in the mandibular temporal fossa of the temporal bone.

Conclusion. Achievement of an optimal functional and aesthetic result in the treatment of adult patients with gnathic mesial occlusion is possible only with careful diagnosis, compiling a comprehensive treatment plan, taking into account the individual anatomical and topographic features of the dentoalveolar system and the dynamic observation by physicians of related specialties at all stages of treatment.

Keywords: mesial occlusion, temporomandibular joint, dentoalveolar anomalies, defects of dentition, native skulls

Введение

Зубочелюстная система (ЗЧС) включает в себя совокупность органов, объединенных анатомически и выполняющих комплекс жизненно важных для организма функций. Между органами ЗЧС имеется тесная взаимосвязь, обусловленная не только морфологическим и функциональным единством, но и общностью фило- и онтогенетического происхождения. Функционирование ЗЧС осуществляется благодаря скоординированному взаимодействию её морфологических составляющих – зубов, периодонта, височно-нижнечелюстных суставов, челюстных костей, нейромышечного аппарата. Каждый орган выполняет свойственную исключительно ему роль, являющуюся только частью функции всей ЗЧС [1, 2, 3, 4, 5].

Признавая диалектическое единство и взаимообусловленность формы и функции органов ЗЧС, целесообразно учитывать, что нарушение функции органа невозможно без нарушения морфологического субстрата. Достоверно установлено, что патология начинается с морфологических изменений ультраструктур клетки на молекулярном уровне, а гипотезы о наличии функциональных болезней, при которых имеет место нарушение функции органа без нарушения морфологического субстрата (функциональная патология), обусловлены несовершенством цитологических, гистологических, а также функциональных методов исследований. В стоматологии и анатомии, как и в других областях медицинской науки, одним из ключевых является представление о норме, так как в процессе индивидуального развития организма (онтогенеза) встречается множество отклонений от наиболее оптимального строения органов и тканей ЗЧС. С этой позиции аргументировано понятие «нормы» как меры качественной определенности органа, включающей все возможные (допустимые) вариации формы, размеров, топографии и строения. Ведущую роль играют те особенности нормального (вариабельного) строения органов, которые обусловлены выполняемой функцией. Базируясь на научно аргументированные постулаты, качество диагностики патологии ЗЧС во многом определяется не только знанием функциональных, но и анатомо-топографических особенностей ее отдельных органов [6, 7, 8, 9, 10].

Мезиальная окклюзия зубных рядов («мезиальный прикус») − обобщающий термин, включающий разнообразные, внешне схожие полиэтиологические аномалии окклюзии зубочелюстной системы (ЗЧС) в сагиттальной плоскости, характеризующиеся существенными морфологическими, функциональными и эстетическими нарушениями со строго присущими им патофизиологическими механизмами развития, которые могут формироваться на уровне зубов, зубных рядов, челюстей и костей основания черепа [11].

В разработанных стоматологами и морфологами классификациях зубочелюстных аномалий (ЗЧА) систематизированы аномалии челюстных костей, приводящие к формированию мезиальной окклюзии. В.Ф. Рудько (1967) на нижней челюсти не только обозначил две группы деформаций

(чрезмерное развитие и недоразвитие), но и выделил симметричные и несимметричные формы. Базируясь на классификацию Х.А. Каламкарова (1972), классификацию ВОЗ и собственные исследования, В.М. Безруков (1981) предложил классификацию аномалий и деформаций зубов и лицевого скелета, где выделил следующие варианты аномалий развития челюстных костей: микрогнатия и макрогнатия (верхняя, нижняя, обеих челюстей, симметричная, несимметричная, различных отделов челюстей или всей челюсти); ретрогнатия и прогнатия (верхняя, нижняя, функциональная, морфологическая); сочетанные формы и деформации челюстных костей. В.И. Гунько (1986) расширил классификацию В.М. Безрукова, отдельно обозначив сочетанные челюстные деформации: нижняя микро-, ретрогнатия − верхняя макро-, прогнатия; нижняя макро-, прогнатия − верхняя микро-, ретрогнатия; нижняя и верхняя микрогнатия; нижняя и верхняя макрогнатия [12, 13].

В клинике ортодонтии «мезиальный прикус» встречается в 12,3 – 30,7% случаев от общего числа обращений. По данным эпидемиологических исследований (2013), распространенность клинических форм мезиальной окклюзии в различных регионах РФ варьирует от 1,2% до 16,4%, а частота нижней макрогнатии («истинной прогении») составляет 2,18±0,22%.

По результатам морфометрических исследований челюстно-лицевой области (ЧЛО) пациентов с мезиальной окклюзией выявлены следующие особенности: чрезмерно развитая нижняя челюсть (нижняя макрогнатия) при нормальной верхней челюсти отмечается у 45% обследуемых; «ложная прогения» (верхняя микрогнатия) − недоразвитие верхней при нормальной нижней челюсти наблюдается у 33% обследуемых; «принуждённый мезиальный прикус», возникающий за счёт смещения нижней челюсти, выделен у 9% обследуемых; сочетанные формы наблюдаются у 13% обследуемых. Важно отметить, что при мезиальной окклюзии скелетный дисбаланс, в основном, встречается за счёт недоразвития верхней челюсти [14, 15].

При мезиальном прикусе существенно изменяется гармоничное соотношение лицевых признаков (западение верхней губы; выступание нижней челюсти, нижней губы), а также мягких тканей лица. Достоверно установлено, что основу патогенетических механизмов мезиальной окклюзии составляют структурные изменения костей черепа и лицевого скелета, причём наиболее выраженные изменения обусловлены дистальным смещением и укорочением основания верхней челюсти. Основополагающим патогенетическим признаком на нижней челюсти является увеличение угла и длины тела нижней челюсти. Мезиальная окклюзия характеризуется статистически достоверным увеличением высоты переднего отдела гнатической части лица, и сочетается, у пациентов старших возрастных категорий, с аномалиями положения групп (отдельных) зубов, а также с протяжёнными (множественными) дефектами зубных рядов [16, 17, 18, 19].

Целью ортодонтического лечения пациентов с мезиальной окклюзией зубных рядов является стимуляция роста верхней челюсти, задержка роста нижней челюсти, расширение верхнего зубного ряда. Специалистами сформулированы клинические и рентгенологические критерии, ограничивающие вероятность успеха ортодонтического лечения пациентов с гнатической формой мезиальной окклюзии. Авторами убедительно доказано, что положительные результаты ортодонтического лечения детей с мезиальной окклюзией зубных рядов возможны только в дошкольном, младшем и среднем школьном возрасте. Важно отметить, что после окончания роста лицевого скелета (дети старшего школьного возраста, взрослые пациенты), только ортодонтические методы лечения мезиальной окклюзии бесперспективны и приводят к рецидиву аномалии [20,21].

Комбинированное (ортодонтическое, хирургическое) лечение подростков и взрослых с гнатической формой мезиальной окклюзии направлено на достижение стабильного функционально-эстетического результата, а планирование тактики ведения таких категорий должно проводиться врачами-ортодонтами, челюстно-лицевыми хирургами с привлечением травматологов-ортопедов, отоларингологов и логопедов [22, 23, 24].

Достижение лицевой гармонии и коррекция скелетных деформаций и окклюзионных нарушений является предметом изучения ортогнатической хирургии. При планировании комбинированного лечения гнатических форм мезиальной окклюзии, направленного на функционально-эстетический оптимум ЧЛО, целесообразно комплексное обследование, включающее клиническое, антропометрическое исследование лица и гипсовых моделей челюстей, рентгенологическое, фотометрическое исследование, обследование височно-нижнечелюстных суставов (ВНЧС) [25, 26, 27, 28].

Актуальность исследований заболеваний, повреждений ВНЧС обусловлена высокой распространённостью данной патологии (27,5-84,8%), занимающей третье место в структуре стоматологической заболеваемости взрослого населения после кариеса и заболеваний пародонта, причём клинические признаки дисфункции ВНЧС отмечаются у 14,4-40,3% обследованных пациентов. Достоверно установлено, что по мере повышения возраста пациента и потери жевательных зубов частота дисфункции ВНЧС возрастает. Формирующиеся вследствие частичного отсутствия зубов, снижения высоты нижнего отдела лица морфологические и функциональные нарушения зачастую приводят к дезорганизации деятельности жевательной мускулатуры и функциональным нарушениям ВНЧС [29, 30].

В отечественной и зарубежной научной литературе недостаточно сведений об анатомо-топо-

графических особенностях строения ВНЧС у пациентов с мезиальной окклюзией, осложненной концевыми и включенными дефектами зубных рядов. Расширение фундаментальных знаний о структурных и топографических изменениях элементов ВНЧС у пациентов зрелого возраста с мезиальной окклюзией зубных рядов позволят повысить эффективность комплексного лечения, направленного на улучшение морфологических и функциональных показателей состояния ЗЧС, получив значимые для вариантной анатомии и стоматологии результаты.

Цель исследования: изучение размерных и топографических характеристик элементов височно-нижнечелюстного сустава при мезиальной окклюзии в зависимости от топографии и протяженности дефектов зубных рядов.

Материалы и методы

Объектом исследования послужили 17 паспортизированных черепов людей (10 черепов мужчин − 58,8%; 7 черепов женщин − 41,2%) с мезиальной окклюзией зубных рядов из научной краниологической коллекции кафедры анатомии Ставропольского государственного медицинского университета. Все черепа людей с мезиальной окклюзией разделены на две подгруппы в зависимости от топографии и протяженности дефектов зубных рядов. Из-за отсутствия статистически достоверных различий в строении ВНЧС между черепами людей с полным комплектом постоянных зубов и черепами людей с включенными дефектами зубных рядов малой протяженности, данные категории (подгруппы) были объединены. В 1-ой подгруппе (9 черепов − 52,9%) мезиальная окклюзия определялась при интактных зубных рядах и включенных дефектах зубных рядов малой протяженности; во 2-ой подгруппе (8 черепов − 47,1%) мезиальная окклюзия осложнялись концевыми (односторонними, двухсторонними) и включенными дефектами зубных рядов большой протяженности. Краниометрические измерения на черепах людей проводили по основным точкам Мартина: спереди – в лицевой норме; сбоку – в латеральной норме; снизу – в базилярной норме; сверху – в вертикальной норме.

Измерения на черепах людей проводили с соблюдением существующих требований краниометрии (Алексеев В.Г., Дебец Г.Ф., 1964). Для фиксации черепа был использован стереокраниобазиометр (Колесников Л.Л., 2008). При расположении черепа в стереокраниобазиометре были установлены фиксаторы на нижний край левой глазницы и верхние точки наружных слуховых отверстий, что соответствовало франкфуртской горизонтали. Сагиттальная плоскость проходила через точки glabella, inion, basion. Плоскость, проходящая через середины наружных слуховых отверстий, соответствовала фронтальной плоскости. При проведении краниометрических измерений были использованы следующие инструменты: микрометр, глубиномер, циркуль для измерений и переноса размеров, ортодонтический штангенциркуль, мягкая миллиметровая лента, циркуль с фиксирующим устройством, цифровой штангенциркуль. Антропометрические параметры морфологических элементов височно-нижнечелюстного сустава и методики их измерения представлены в таблице 1.

Для проведения морфометрических измерений были также изготовлены сагиттальные распилы блоков ВНЧС. С этой целью после выделения на черепе границ костной ткани ВНЧС с окружающими тканями бормашиной и фрезами просверлены отверстия, а перемычки между отверстиями отколоты долотом. Вслед за распилом скуловой дуги и ветви нижней челюсти на уровне полулунной вырезки были вычленены блоки ВНЧС с последующим освобождением от окружающих мягких тканей. Полученные блоки распилены в сагиттальной плоскости (рис. 1).

Всего от 17 скелетированных черепов людей с мезиальной окклюзией получено 34 блока (100%) ВНЧС. Вариационно-статистический анализ проводили с помощью пакета прикладных программ Statistica 6.0. Достоверность различий зависимых переменных определяли при 95, 99, 99,9%-ном порогах вероятности, при $p<0,05$, $p<0,01$, $p<0,001$ параметрическим (t-критерий Стьюдента) при нормальном распределении признаков и непараметрическими методами (Колмогорова-Смирнова, Манна-Уитни) независимо от типа распределения.

Результаты и обсуждение

Измерения основных структурных элементов ВНЧС не выявили статистически достоверных отличий в размерных параметрах между черепами людей с мезиальной окклюзией зубных рядов в 1-ой и 2-ой подгруппах, в связи с этим результаты анатомо-топографического исследования костных элементов ВНЧС были объединены. Однако результаты проведенных измерений суставного диска, толщины кортикальной пластинки костных элементов, а также соотношения структурных элементов ВНЧС имели свои особенности, характерные для черепов людей обеих подгрупп. В связи с этим, данные, характеризующие размеры суставного диска, толщины кортикальной пластинки, а также топографические взаимоотношения элементов ВНЧС представлены раздельно. Результаты измерений морфологических элементов ВНЧС на черепах людей с мезиальной окклюзией зубных рядов представлены в таблице 2.

Расчётные данные позволяют охарактеризовать размеры, топографию элементов ВНЧС и их соотношения при мезиальной окклюзии зубных рядов. Расстояние между внутренним и наружным краем нижнечелюстной ямки височной кости достигает 22,81±0,36 мм, а между передним и задним краем – 13,58±0,68 мм. Продольный размер

Таблица 1

Антропометрические параметры морфологических элементов височно-нижнечелюстного сустава и методики их измерения

Параметры	Методика измерения
Продольный размер нижнечелюстной ямки	Расстояние между передним и задним краем нижнечелюстной ямки
Поперечный размер нижнечелюстной ямки	Расстояние между внутренним и наружным краем нижнечелюстной ямки
Глубина нижнечелюстной ямки	Расстояние от наиболее глубокой точки свода нижнечелюстной ямки до линии, соединяющей вершины суставного бугорка и заднего суставного отростка
Продольный размер суставного бугорка	Расстояние от переднего до заднего скатов суставного бугорка
Поперечный размер суставного бугорка	Расстояние от внутреннего до наружного полюсов суставного бугорка
Высота суставного бугорка	Расстояние от наиболее глубокой точки свода нижнечелюстной ямки до наиболее выступающей точки, расположенной на вершине суставного бугорка
Продольный размер заднего суставного отростка	Расстояние от основания внутреннего до основания наружного скатов заднего суставного отростка
Поперечный размер заднего суставного отростка	Расстояние между передней и задней стенками заднего суставного отростка у его вершины
Высота заднего суставного отростка	Расстояние от наиболее глубокой точки свода нижнечелюстной ямки до вершины заднего суставного отростка
Продольный размер головки нижней челюсти	Расстояние между наиболее выступающими точками передней и задней поверхностей головки нижней челюсти
Поперечный размер головки нижней челюсти	Расстояние от наиболее выступающей точки наружного полюса головки нижней челюсти до наиболее выступающей точки внутреннего полюса головки нижней челюсти
Угол пересечения продольных осей головок нижней челюсти	Угол, образующийся при пересечении линий, проведенных через продольные оси головок нижней челюсти справа и слева
Толщина свода нижнечелюстной ямки	Расстояние между верхней и нижней поверхностями в переднем, наружном и внутреннем отделах нижнечелюстной ямки
Ширина суставной щели	Расстояние от головки нижней челюсти до нижнечелюстной ямки в переднем, верхнем и заднем отделах
Продольный размер суставного диска	Расстояние между наиболее удаленными точками переднего и заднего краёв суставного диска
Поперечный размер суставного диска	Расстояние между наиболее удаленными точками наружного и внутреннего краёв суставного диска
Толщина суставного диска	Расстояние между верхней и нижней поверхностями, определяемое в центральном, переднем, заднем, наружном и внутреннем отделах

Таблица 2

Результаты измерений морфологических элементов височно-нижнечелюстного сустава при мезиальной окклюзии, (мм), (M±m)

Параметры	Результаты измерений
Продольный размер нижнечелюстной ямки	*22,81 ± 0,36*
Поперечный размер нижнечелюстной ямки	*13,58 ± 0,68*
Глубина нижнечелюстной ямки	*7,02 ± 0,44*
Продольный размер суставного бугорка	*24,20 ± 0,78*
Поперечный размер суставного бугорка	*9,15 ± 0,62*
Высота суставного бугорка	*8,03 ± 0,47*
Продольный размер заднего суставного отростка	*12,16 ± 1,02*
Поперечный размер заднего суставного отростка	*0,53 ± 0,05*
Высота заднего суставного отростка	*6,67 ± 0,62*
Продольный размер головки нижней челюсти	*19,56 ± 0,57*
Поперечный размер головки нижней челюсти	*8,11 ± 0,45*
Толщина свода нижнечелюстной ямки	
в центральном отделе	*1,77 ± 0,12*
у наружного края	*4,31 ± 0,06*
у внутреннего края	*4,33 ± 0,06*

Рис. 1. Фотография макропрепарата – сагиттальный распил височно-нижнечелюстного сустава.

нижнечелюстной ямки больше поперечного в 1,7 раза. Расстояние от наиболее глубокой точки свода нижнечелюстной ямки височной кости до линии, соединяющей вершины суставного бугорка и заднего суставного отростка, составляет 7,02±0,44 мм. Толщина свода нижнечелюстной ямки в центральном отделе равна 1,77±0,12 мм, а в сторону наружного и внутреннего краёв толщина свода увеличивается, достигая 4,31 ± 0,06 мм. Конфигурация нижнечелюстной ямки височной кости при мезиальной окклюзии в обеих подгруппах схожа с формой, определяемой при физиологической окклюзии зубных рядов (рис. 2а, 2б).

При мезиальной окклюзии зубных рядов на сагиттальных распилах ВНЧС свод нижнечелюстной ямки височной кости состоит, в основном, из компактного вещества. Губчатое вещество определяется при переходе свода нижнечелюстной ямки в сторону суставного бугорка и заднего суставного отростка. Форма заднего суставного отростка имеет вид конуса с широким основанием и соответствует аналогичной форме, определяемой при физиологической окклюзии. В шести наблюдениях (17,6%) отмечается сглаженность вершины заднего суставного отростка, и нижнечелюстная ямка непосредственно сообщается с барабанной частью височной кости (рис. 3а, 3б).

Расстояние от дна нижнечелюстной ямки височной кости до вершины заднего суставного отростка составляет 6,67±0,62 мм. Высота заднего суставного отростка не отличается от глубины нижнечелюстной ямки. Расстояние между основанием внутреннего и наружного скатов заднего суставного отростка составляет 12,16±1,02 мм, а толщина вершины − 0,53±0,05 мм.

При мезиальной окклюзии зубных рядов, как и при физиологической окклюзии, различают плоскую, среднюю и выпуклую формы суставного бугорка височной кости. Плоская форма суставного бугорка при мезиальной окклюзии зубных рядов отмечена в 6 случаях (17,6%), средняя – в 22 (64,8%), выпуклая – в 6 наблюдениях (17,6%). Расстояние от внутреннего до наружного полюсов суставного бугорка составляет 24,20±0,78 мм, а между передним и задним его скатами – 9,15±0,62 мм. Продольный размер суставного бугорка больше поперечного в 2,6 раза. Суставной бугорок височной кости при мезиальной окклюзии зубных рядов имеет форму эллипса, что соответствует форме данного анатомического образования при физиологической окклюзии зубных рядов (рис. 4а, 4б).

При мезиальной окклюзии зубных рядов на сагиттальных распилах суставной бугорок состоит из компактного и губчатого вещества костной ткани. Компактное и губчатое вещество суставного бугорка ВНЧС по своему строению приближено к структуре при физиологической окклюзии. В 1-ой подгруппе толщина кортикальной пластинки по ходу обоих скатов и в области вершины суставного бугорка соответствует толщине кортикальной

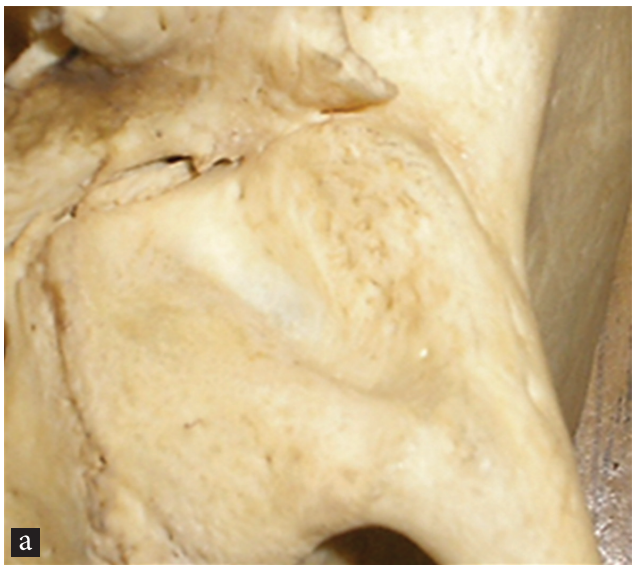

Рис. 2. Фотографии нижнечелюстной ямки височной кости в базилярной (а) и латеральной норме (б) при мезиальной окклюзии зубных рядов.

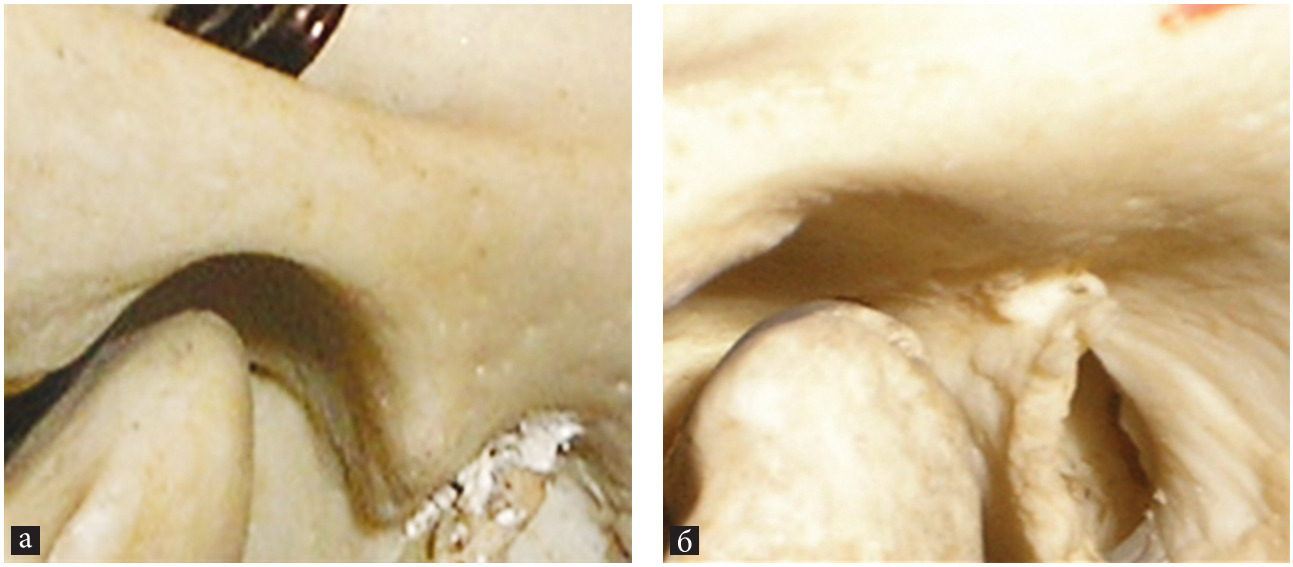

Рис. 3. Фотографии заднего суставного отростка височной кости при мезиальной окклюзии зубных рядов с выраженной (а) и сглаженной вершиной (б).

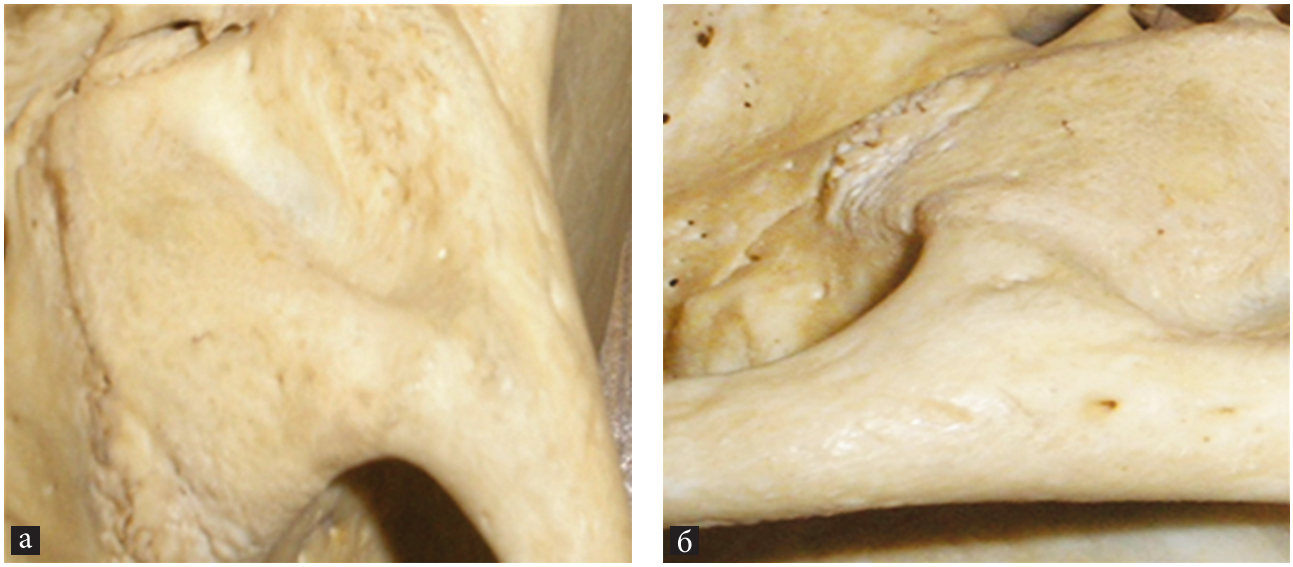

Рис. 4. Фотографии суставного бугорка височной кости в базилярной (а) и латеральной норме (б) при мезиальной окклюзии зубных рядов.

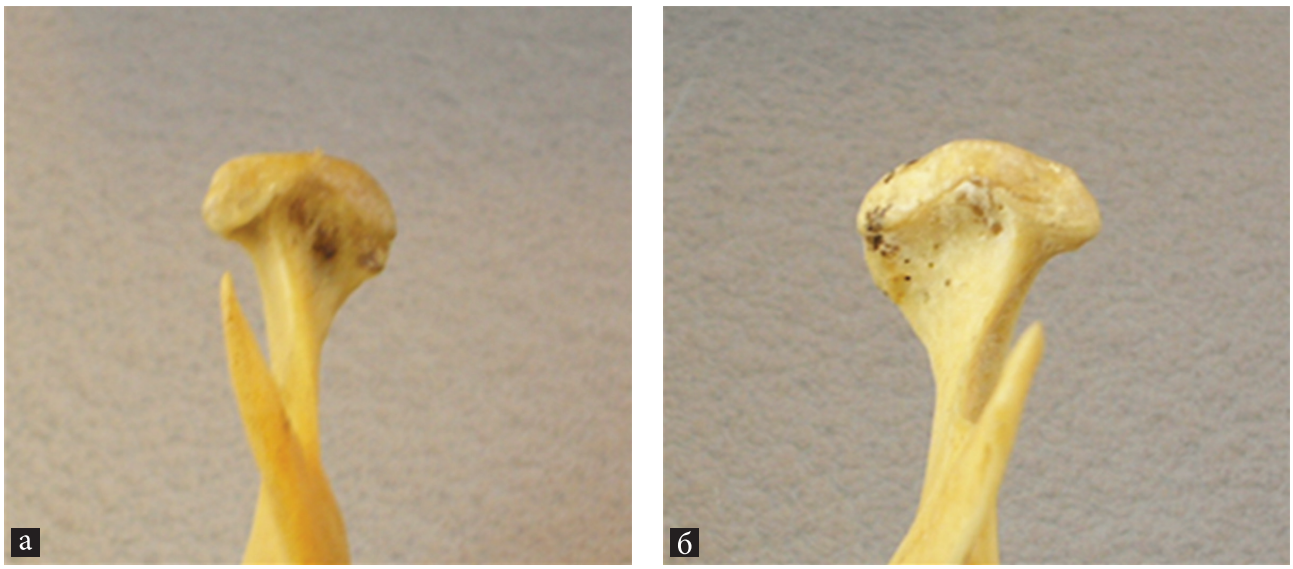

Рис. 5. Фотографии головки нижней челюсти справа (а) и слева (б) при мезиальной окклюзии зубных рядов.

Таблица 3

Результаты измерений ширины суставной щели височно-нижнечелюстного сустава при дистальной окклюзии, (мм), (M±m)

Ширина суставной щели	Результаты измерений в подгруппах	
	в первой	*во второй*
в переднем отделе	1,72 ± 0,13	1,5 ± 0,06*
в верхнем отделе	2,77 ± 0,11	2,93 ± 0,14*
в заднем отделе	2,58 ± 0,14	3,36 ± 0,18**

Примечание: статистически достоверно в сравнении с показателями пациентов первой подгруппы: * - p ≤ 0,01; ** - p ≤ 0,001.

Таблица 4

Результаты измерений суставного диска височно-нижнечелюстного сустава при мезиальной окклюзии, (мм), (M±m)

Параметры	Результаты измерений в подгруппах	
	в первой	*во второй*
Размер суставного диска		
Продольный размер	*22,71 ± 1,04*	*20,69 ± 1,34**
Поперечный размер	*12,57 ± 0,57*	*12,07 ± 0,74**
Толщина суставного диска		
в средней части	*1,01 ± 0,09*	*1,05 ± 0,05**
в передней части	*2,91 ± 0,08*	*2,93 ± 0,04**
в задней части	*4,31 ± 0,19*	*3,73 ± 0,13**
у наружного края	*2,04 ± 0,10*	*1,67 ± 0,09**
у внутреннего края	*2,07 ± 0,10*	*2,19 ± 0,08**
у передненаружного края	*2,75 ± 0,07*	*2,59 ± 0,10**
у передневнутреннего края	*2,6 ± 0,21*	*2,71 ± 0,12**
у задненаружного края	*2,78 ± 0,22*	*2,67 ± 0,16**
у задневнутреннего края	*4,17 ± 0,19*	*3,98 ± 0,18**

Примечание: статистически достоверно в сравнении с показателями пациентов первой подгруппы: * - p ≤ 0,05.

пластинки при физиологической окклюзии зубных рядов. Однако на черепах людей 2-й подгруппы в 12 случаях (75,0% от общего числа наблюдений в данной подгруппе) наблюдается сглаженность вершины суставного бугорка. Расстояние от наиболее глубокой точки свода нижнечелюстной ямки височной кости до вершины суставного бугорка достигает 8,03±0,47 мм. Высота суставного бугорка больше глубины нижнечелюстной ямки височной кости и высоты заднего суставного отростка в 1,1 и 1,2 раза соответственно.

При мезиальной окклюзии зубных рядов головка нижней челюсти имеет вариабельную форму и схожее строение с конфигурацией при физиологической окклюзии (рис. 5а, 5б).

При мезиальной окклюзии зубных рядов головка нижней челюсти занимает центральное или переднее положение в нижнечелюстной ямке височной кости. Важно отметить, что на черепах людей с мезиальной окклюзией выявлено 8 наблюдений (23,5%), когда головка нижней челюсти располагается ближе к вершине суставного бугорка, т.е. в нижней части переднего отдела нижнечелюстной ямки височной кости.

На сагиттальных распилах блоков ВНЧС, включенных в 1-ю подгруппу, головка нижней челюсти располагается симметрично справа и слева во всех наблюдениях и занимает центральное положение в нижнечелюстной ямке в 14 наблюдениях (77,8%), переднее – в 4 случаях (22,2%).

Во 2-ой подгруппе головка нижней челюсти в 10 наблюдениях (62,5%) располагается ближе к вершине суставного бугорка, т.е. в нижней части переднего отдела нижнечелюстной ямки, а в 6 случаях (37,5%) − в центральном отделе. В 6 наблюдениях (37,5%) отмечается симметричное расположение головки нижней челюсти в нижнечелюстной ямке, 10 случаях (62,5%) − асимметричное.

При измерении кортикальной пластинки головки нижней челюсти установлено, что в 1-ой и 2-ой подгруппах при мезиальной окклюзии зубных рядов усреднённая толщина задней поверхности составила 0,66±0,04 мм. На верхней поверхности головки нижней челюсти толщина кортикальной пластинки в 1-ой подгруппе составила 0,76±0,08 мм, во 2-ой подгруппе – 0,52±0,06 мм.

Расстояние от наружного до внутреннего полюсов головки нижней челюсти равно 19,56±0,57 мм, а между передней и задней её поверхностями – 8,11±0,45 мм. Продольный размер головки

нижней челюсти больше поперечного в 2,4 раза. Продольный и поперечный размеры головки нижней челюсти меньше аналогичных размеров нижнечелюстной ямки височной кости в 1,2 и 1,7 раза соответственно. Продольные оси головок нижней челюсти пересекаются под углом 142,27±0,750.

Положение головки нижней челюсти в нижнечелюстной ямке височной кости устанавливалось по состоянию ширины суставной щели. Результаты измерений ширины суставной щели ВНЧС на черепах людей с мезиальной окклюзией представлены в таблице 3.

Результаты измерений свидетельствуют, что в обеих подгруппах головка нижней челюсти в нижнечелюстной ямке височной кости имеет различное положение. В 1-ой подгруппе положение головки нижней челюсти соответствует положению, определяемому при физиологической окклюзии зубных рядов. Во 2-ой подгруппе головка нижней челюсти располагается ближе к вершине суставного бугорка, т.е. в нижней части переднего отдела нижнечелюстной ямки. Ширина суставной щели в переднем участке меньше (уже) суставной щели в заднем участке в 1-ой подгруппе в 1,5 раза, во 2-ой подгруппе − в 2,2 раза.

Результаты измерений суставного диска ВНЧС на черепах людей с мезиальной окклюзией зубных рядов представлены в табл. 4.

Анализ результатов позволяет утверждать, что продольный размер суставного диска больше поперечного в 1,8 раза в 1-ой подгруппе и в 1,7 раза − во 2-ой подгруппе. Наименьшая толщина суставного диска определяется в центральном отделе во всех подгруппах, а наибольшая толщина − в заднем и задневнутреннем отделах так же во всех исследуемых подгруппах.

При мезиальной окклюзии зубных рядов и центральном положении головки нижней челюсти в нижнечелюстной ямке височной кости суставной диск располагается так же, как и при физиологической окклюзии. В случаях, когда головка нижней челюсти располагается ближе к вершине суставного бугорка, т.е. в нижней части переднего отдела нижнечелюстной ямки височной кости, суставной диск смещается кпереди. Верхний отдел суставного диска отходит от свода нижнечелюстной ямки, а нижний отдел смещается вперед и покрывает вершину суставного бугорка. Соединительнотканная выстилка расширяется и покрывает заднюю поверхность головки нижней челюсти.

Таким образом, проведенное анатомо-топографическое исследование позволило выявить, что размерные характеристики костных элементов височно-нижнечелюстного сустава при мезиальной окклюзии приближены к аналогичным размерам костных элементов при физиологической окклюзии зубных рядов.

Результаты морфометрических исследований не выявили статистически достоверных гендерных различий (полового диморфизма) в анатомо-топографическом строении височно-нижнечелюстного сустава при мезиальной окклюзии зубных рядов.

При сопоставлении результатов морфометрических измерений справа и слева статистически достоверные различия в размерах структурных элементов височно-нижнечелюстного сустава при мезиальной окклюзии зубных рядов отсутствуют.

Мезиальная окклюзия при интактных зубных рядах и включенных дефектах зубных рядов малой протяженности характеризуется отсутствием выраженных структурных изменений элементов височно-нижнечелюстного сустава.

Мезиальная окклюзия, осложненная концевыми и включенными дефектами зубных рядов большой протяженности, сопровождается морфологическими изменениями суставного диска и головки нижней челюсти: изменяется толщина суставного диска и кортикальной пластинки головки нижней челюсти; снижается высота суставного бугорка; уменьшается глубина нижнечелюстной ямки височной кости. Данные изменения наиболее выражены в случаях расположения головки нижней челюсти ближе к вершине суставного бугорка височно-нижнечелюстного сустава.

Заключение

Для достижения оптимального функционально-эстетического результата в лечении взрослых пациентов с гнатической формой мезиальной окклюзии обосновано проведение тщательной диагностики до начала ортодонтической подготовки, составление плана комплексного лечения с учётом индивидуальных анатомо-топографических особенностей ЗЧС, динамическое наблюдение врача-ортодонта совместно с челюстно-лицевыми хирургами и врачами смежных специальностей на всех этапах лечения, а также планирование хирургического вмешательства с использованием современных технологий и материалов

ЛИТЕРАТУРА

1. Сапин М.Р., Бочаров В.Я., Никитюк Д.Б. Анатомия человека. 5-е изд., перераб. и доп. М.: Медицина, 2001. 640 с.

2. Доменюк Д.А., Коробкеев А.А. Вариантная анатомия зубочелюстных сегментов. Ставрополь: СтГМУ, 2016. 200 с.

3. Доменюк Д.А., Коробкеев А.А., Ведешина Э.Г. Индивидуализация размеров зубных дуг у детей в сменном прикусе. Ставрополь: СтГМУ, 2016. 163 с.

4. Доменюк Д.А., Коробкеев А.А., Лепилин А.В. Методы определения индивидуальных размеров зубных дуг по морфометрическим параметрам челюстно-лицевой области. Ставрополь: СтГМУ, 2015. 144 с.

5. Доменюк Д.А., Коробкеев А.А., Цатурян Л.Д. Особенности челюстно-лицевой области при макродонтизме постоянных зубов. Ставрополь: СтГМУ, 2016. 159 с.

6. Безруков В.М., Семкин В.А., Григорьянц Л.А. Заболевания височно-нижнечелюстного сустава. М.: ГЭОТАР-МЕДИА, 2002. 48 с.

7. Доменюк Д.А., Коробкеев А.А., Ведешина Э.Г. Вариации строения и соотношения размеров лицевого скелета и зубных

рядов у мезоцефалов. Ставрополь: СтГМУ, 2016. 140 с.

8. Доменюк Д.А., Дмитриенко Д.С., Коробкеев А.А. Диагностика и лечение пациентов стоматологического профиля с несоответствием размеров постоянных зубов параметрам зубочелюстных дуг. Ставрополь: СтГМУ, 2015. 272 с.

9. Доменюк Д.А., Ведешина Э.Г., Дмитриенко С.В. Клиническая анатомия зубов и зубочелюстных сегментов. Ставрополь: СтГМУ, 2015. 188 с.

10. Доменюк Д.А., Фищев С.Б., Коробкеев А.А. Оптимизация современных методов диагностики и лечения пациентов с различными формами снижения высоты нижнего отдела лица. Ставрополь: СтГМУ, 2015. 260 с.

11. Персин Л.С. Ортодонтия (диагностика и лечение зубочелюстных аномалий). М.: Медицина, 2004. 358 с.

12. Доменюк Д.А., Коробкеев А.А., Ведешина Э.Г. Рентгено-морфометрические методы в оценке кефало-одонтологического статуса пациентов со сформировавшимся ортогнатическим прикусом постоянных зубов. Ставрополь: СтГМУ, 2015. 76 с.

13. Хватова В.А. Клиническая гнатология. М.: Медицина, 2005. 296 с.

14. Доменюк Д.А., Коробкеев А.А., Коннов В.В. Патогенез, клиника и методы лечения мышечно-суставной дисфункции у больных стоматологического профиля с сагиттальными аномалиями окклюзии. Ставрополь: СтГМУ, 2015. 238 с.

15. Фадеев Р.А., Кудрявцева О.А. Особенности диагностики и лечения зубочелюстных аномалий, осложненных заболеваниями височно-нижнечелюстных суставов. Ортодонтия. 2010; 3(51): 74-75.

16. Иорданишвили А.К., Солдатова Л.Н., Рыжак Г.А. Диагностика и лечение заболеваний височно-нижнечелюстного сустава у людей пожилого и старческого возраста. СПб.: МАНЭБ-Нордмедиздат, 2011. 134 с.

17. Доменюк Д.А., Давыдов Б.Н., Ведешина Э.Г. Морфология височно-нижнечелюстного сустава при физиологической окклюзии и дистальной окклюзии, осложнённой дефектами зубных рядов (Часть I). Институт стоматологии. 2017; 1(74): 92-94.

18. Доменюк Д.А., Чуков С.З., Боташева В.С. Морфология тканей зубов и пародонта при дозированном нагружении. Ставрополь: СтГМУ, 2016. 244 с.

19. Доменюк Д.А., Давыдов Б.Н., Ведешина Э.Г. Морфология височно-нижнечелюстного сустава при физиологической окклюзии и дистальной окклюзии, осложнённой дефектами зубных рядов (Часть II). Институт стоматологии. 2017; 2(75): 66-69.

20. Доменюк Д.А., Коробкеев А.А., Ведешина Э.Г. Глубокая резцовая дизокклюзия. Ставрополь: СтГМУ, 2016. 191 с.

21. Хватова В.А. Заболевания височно-нижнечелюстного сустава. М.: Медицина, 1982. 158с.

22. Доменюк Д.А., Давыдов Б.Н., Ведешина Э.Г. Биометрическое обоснование основных линейных размеров зубных дуг для определения тактики ортодонтического лечения техникой эджуайс (Часть I). Институт стоматологии. 2016; 1(70): 76-78.

23. Доменюк Д.А., Давыдов Б.Н., Ведешина Э.Г. Биометрическое обоснование основных линейных размеров зубных дуг для определения тактики ортодонтического лечения техникой эджуайс (Часть II). Институт стоматологии. 2016; 2(71): 66-67.

24. Семкин В.А. Рабухина Н.А., Волков С.И. Патология височно-нижнечелюстных суставов. М.: Медицина, 2011. 168с.

25. Деймон Д. Рабочая тетрадь ортодонта. С.-Птб, 2007. 125 с.

26. Доменюк Д.А., Давыдов Б.Н., Ведешина Э.Г. Применение амплитудно-визуальных и ультразвуковых исследований в совершенствовании диагностики аномалий зубочелюстной системы (Часть I). Институт стоматологии. 2015; 1(66): 58-61.

27. Доменюк Д.А., Давыдов Б.Н., Ведешина Э.Г. Применение амплитудно-визуальных и ультразвуковых исследований в совершенствовании диагностики аномалий зубочелюстной системы (Часть II). Институт стоматологии. 2015; 2(67): 74-77.

28. Жулев Е.Н., Ершов П.Э., Сорокина О.А. Лечение мышечно-суставной дисфункции у лиц с зубочелюстными аномалиями. Dental Forum. 2014; (4): 37-38.

29. Петросов Ю.А. Диагностика и ортопедическое лечение заболеваний височно-нижнечелюстного сустава. Краснодар, 2007. 304 с.

30. Ракош Т. Зубоальвеолярное и челюстно-лицевое ортодонтическое лечение. Львов: ГалДент, 2012. 423 с.

REFERENCES

1. Sapin M.R., Bocharov V.Ya., Nikityuk D.B. Anatomiya cheloveka. 5-e izd., pererab. i dop. M.: Meditsina, 2001. 640 p. (In Russ.).

2. Domenyuk D.A., Korobkeev A.A. Variantnaya anatomiya zubochelyustnyih segmentov. Stavropol: Stavropolskii Gos.Univ., 2016. 200 p. (In Russ.).

3. Domenyuk D.A., Korobkeev A.A., Vedeshina E.G. Individualizatsiya razmerov zubnyh dug u detey v smennom prikuse. Stavropol: Stavropolskii Gos.Univ., 2016. 163 p. (In Russ.).

4. Domenyuk D.A., Korobkeev A.A., Lepilin A.V. Metodyi opredeleniya individualnyih razmerov zubnyih dug po morfometricheskim parametram chelyustno-litsevoy oblasti. Stavropol: Stavropolskii Gos.Univ., 2015. 144 p. (In Russ.).

5. Domenyuk D.A., Korobkeev A.A., Tsaturyan L.D. Osobennosti chelyustno-litsevoy oblasti pri makrodontizme postoyannyih zubov. Stavropol: Stavropolskii Gos.Univ., 2016. 159 p. (In Russ.).

6. Bezrukov V.M., Semkin V.A., Grigor'yants L.A. Zabolevaniya visochno-nizhnechelyustnogo sustava. Moscow: GEOTAR-MEDIA, 2002. 48 p. (In Russ.).

7. Domenyuk D.A., Korobkeev A.A., Vedeshina E.G. Variatsii stroeniya i sootnosheniya razmerov litsevogo skeleta i zubnyih ryadov u mezotsefalov. Stavropol: Stavropolskii Gos.Univ., 2016. 140 p. (In Russ.).

8. Domenyuk D.A., Dmitrienko D.S., Korobkeev A.A. Diagnostika i lechenie patsientov stomatologicheskogo profilya s nesootvetstviem razmerov postoyannyih zubov parametram zubochelyustnyih dug. Stavropol: Stavropolskii Gos.Univ., 2015. 272 p. (In Russ.).

9. Domenyuk D.A., Vedeshina E.G., Dmitrienko S.V. Klinicheskaya anatomiya zubov i zubochelyustnyih segmentov. Stavropol: Stavropolskii Gos.Univ., 2015. 188 p. (In Russ.).

10. Domenyuk D.A., Fischev S.B., Korobkeev A.A. Optimizatsiya sovremennyih metodov diagnostiki i lecheniya patsientov s razlichnyimi formami snizheniya vyisotyi nizhnego otdela litsa. Stavropol: Stavropolskii Gos.Univ., 2015. 260 p. (In Russ.).

11. Persin L.S. Ortodontiya (diagnostika i lechenie zubochelyustnyih anomaliy). Moscow: Meditsina, 2004. 358 p. (In Russ.).

12. Domenyuk D.A., Korobkeev A.A., Vedeshina E.G. Rentgeno-morfometricheskie metodyi v otsenke kefalo-odontologicheskogo

statusa patsientov so sformirovavshimsya ortognaticheskim prikusom postoyannyih zubov. Stavropol, Stavropolskii Gos.Univ., 2015. 76 p. (In Russ.).

13. Khvatova V.A. Klinicheskaya gnatologiya. Moscow, Meditsina, 2005. 296 p. (In Russ.).

14. Domenyuk D.A., Konnov V.V., Korobkeev A.A. Patogenez, klinika i metodyi lecheniya myishechno-sustavnoy disfunktsii u bolnyih stomatologicheskogo profilya s sagittalnyimi anomaliyami okklyuzii. Stavropol, Stavropolskii Gos.Univ., 2015. 238 p. (In Russ.).

15. Fadeev R.A., Kudryavtseva O.A. Osobennosti diagnostiki i lecheniya zubochelyustnyih anomaliy, oslozhnennyih zabolevaniyami visochno-nizhnechelyustnyih sustavov. Ortodontiya. 2010; (3): 74-75. (In Russ.).

16. Iordanishvili A.K., Soldatova L.N., Ryzhak G.A. Diagnostika i lechenie zabolevaniy visochno-nizhnechelyustnogo sustava u lyudey pozhilogo i starcheskogo vozrasta. St. Peterburg, MANEB-Nordmedizdat, 2011. 134 p. (In Russ.).

17. Domenyuk D.A., Davydov B.N., Vedeshina E.G. Morfologiya visochno-nizhnechelyustnogo sustava pri fiziologicheskoy okklyuzii i distalnoy okklyuzii, oslozhnYonnoy defektami zubnyih ryadov (Chast I). Institut stomatologii. 2017; 1(74): 92-94. (In Russ.).

18. Domenyuk D.A., Chukov S.Z., Botasheva V.S. Morfologiya tkaney zubov i parodonta pri dozirovannom nagruzhenii. Stavropol, Stavropolskii Gos.Univ., 2016. 244 p. (In Russ.).

19. Domenyuk D.A., Davydov B.N., Vedeshina E.G. Morfologiya visochno-nizhnechelyustnogo sustava pri fiziologicheskoy okklyuzii i distalnoy okklyuzii, oslozhnYonnoy defektami zubnyih ryadov (Chast II). Institut stomatologii. 2017; 2(75): 66-69. (In Russ.).

20. Domenyuk D.A., Korobkeev A.A., Vedeshina E.G. Glubokaya reztsovaya dizokklyuziya. Stavropol, Stavropolskii Gos. Univ., 2016. 191 p. (In Russ.).

21. Khvatova V.A. Zabolevaniya visochno-nizhnechelyustnogo sustava. Moscow, Meditsina, 1982. 158 p. (In Russ.).

22. Domenyuk D.A., Davydov B.N., Vedeshina E.G. Biometricheskoe obosnovanie osnovnyih lineynyih razmerov zubnyih dug dlya opredeleniya taktiki ortodonticheskogo lecheniya tehnikoy edzhuays (Chast I). Institut stomatologii. 2016; 1(70): 76-78. (In Russ.).

23. Domenyuk D.A., Davydov B.N., Vedeshina E.G. Biometricheskoe obosnovanie osnovnyih lineynyih razmerov zubnyih dug dlya opredeleniya taktiki ortodonticheskogo lecheniya tehnikoy edzhuays (Chast II). Institut stomatologii. 2016; 2(71): 66-67. (In Russ.).

24. Semkin V.A., Rabukhina N.A., Volkov S.I. Patologiya visochno-nizhnechelyustnyih sustavov. Moscow, Meditsina, 2011. 168 p. (In Russ.).

25. Damon D. Rabochaya tetrad ortodonta. St. Peterburg, 2007. 125 p. (In Russ.).

26. Domenyuk D.A., Davydov B.N., Vedeshina E.G. Primenenie amplitudno-vizualnyih i ultrazvukovyih issledovaniy v sovershenstvovanii diagnostiki anomaliy zubochelyustnoy sistemyi (Chast I). Institut stomatologii. 2015; 1(66): 58-61. (In Russ.).

27. Domenyuk D.A., Davydov B.N., Vedeshina E.G. Primenenie amplitudno-vizualnyih i ultrazvukovyih issledovaniy v sovershenstvovanii diagnostiki anomaliy zubochelyustnoy sistemyi (Chast II). Institut stomatologii. 2015; 2(67): 74-77. (In Russ.).

28. Zhulev E.N., Ershov P.E., Sorokina O.A. Lechenie myishechno-sustavnoy disfunktsii u lits s zubochelyustnyimi anomaliyami. Dental Forum. 2014; (4): 37-38. (In Russ.).

29. Petrosov Yu.A. Diagnostika i ortopedicheskoe lechenie zabolevaniy visochno-nizhnechelyustnogo sustava. Krasnodar, 2007. 304 p. (In Russ.).

30. Rakosh T., Graber T.M. Zuboalveolyarnoe i chelyustno-litsevoe ortodonticheskoe lechenie. Lviv, GalDent, 2012. 423 p. (In Russ.).

Поступила / Received 20.01.2017
Принята в печать / Accepted 21.04.2017

Авторы заявили об отсутствии конфликта интересов / The authors declare no conflict of interest

Контактная информация: *Доменюк Дмитрий Анатольевич; тел.: 8(918)870-12-05; e-mail: domenyukda@mail.ru; Россия, 355017, г. Ставрополь, ул. Мира, 310.*
Дмитриенко Сергей Владимирович; тел.: 8-(8793)32-44-74; e-mail: s.v.dmitrienko@pmedpharm.ru; Россия, 357532, Ставропольский край, г. Пятигорск-32, пр. Калинина 11.

Corresponding author: *Dmitry A. Domenyuk; tel.: 8(918)870-12-05; e-mail: domenyukda@mail.ru; 355017, Stavropol, Mira str., 310. Sergey V. Dmitrienko; tel.: 8-(8793)32-44-74; e-mail: s.v.dmitrienko@pmedpharm.ru; Russia, 357532, Pyatigorsk-32, Stavropol Region, pr. Kalinina 11.*